

# Cas Clinique - ORL

DESC Avril 2018

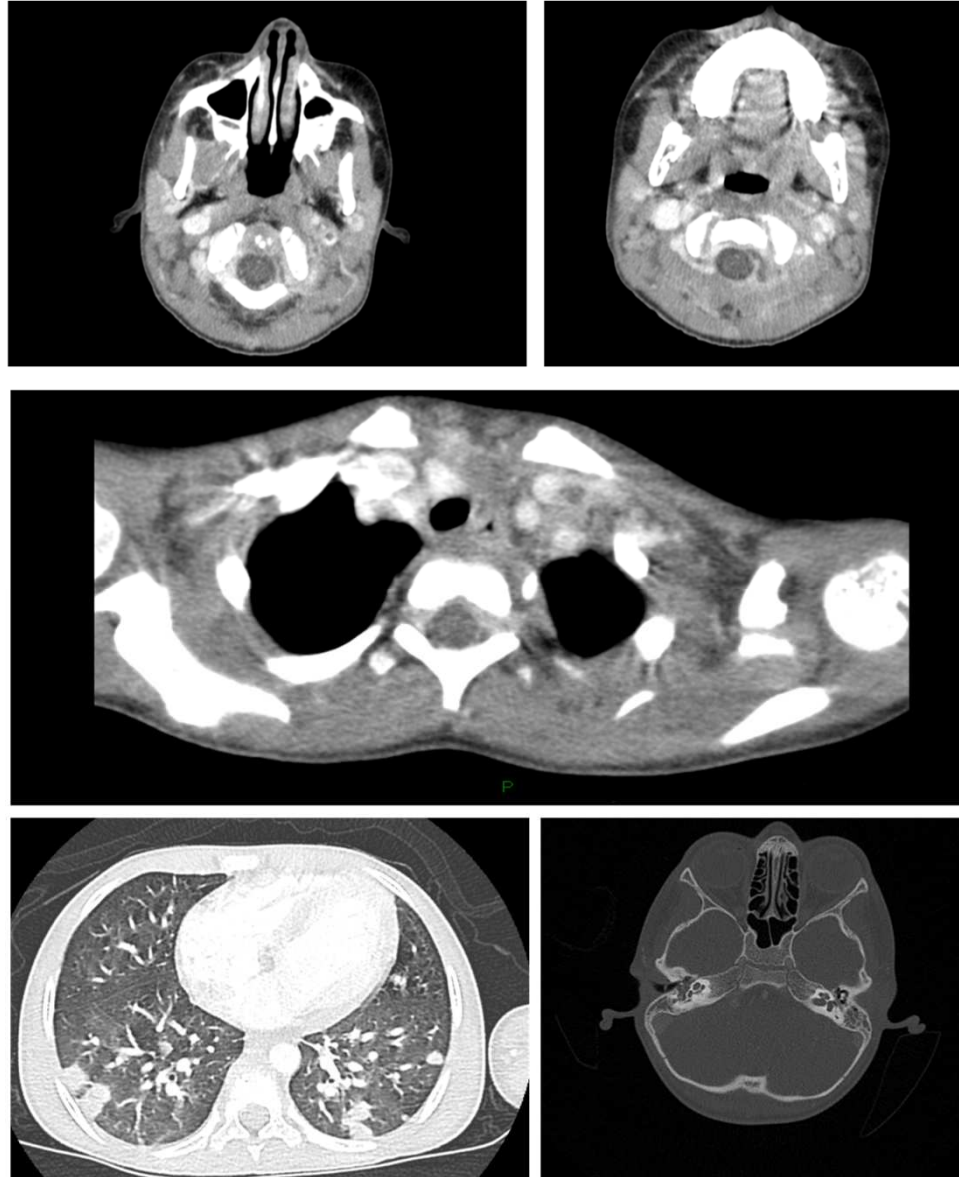
J Toubiana



# Hypothèses infectieuses

- Infection du site opératoire
  - Abscès périamygdalien avec localisation secondaire (articulaire) Strepto A
  - Syndrome de Lemierre
  - Endocardite aigue
  - Angine virale avec arthrite réactionnelle

# Imagerie: TDM cervico-thoracique



# TDM cérébral et mastoïdes

- Pas d'abcès parapharyngé ou périamygdalien
- Comblement des mastoïdes sans ostéite
- Déficit d'opacification centrale de la veine jugulaire gauche et veines paracervicales postérieures droite et gauche : thrombophlébite
- Thrombose de la veine sous-clavière gauche en regard de la confluence avec la VJI gauche
- Nombreuses opacités arrondies périphériques bilatérales prédominantes dans les deux bases pulmonaires en faveur d'embolies septiques

# Votre diagnostic?

- **Syndrome de Lemierre**

- Définition:

- **Infection oropharyngée**

- **+ thrombophlébite septique secondaire (jug interne le plus souvent)**

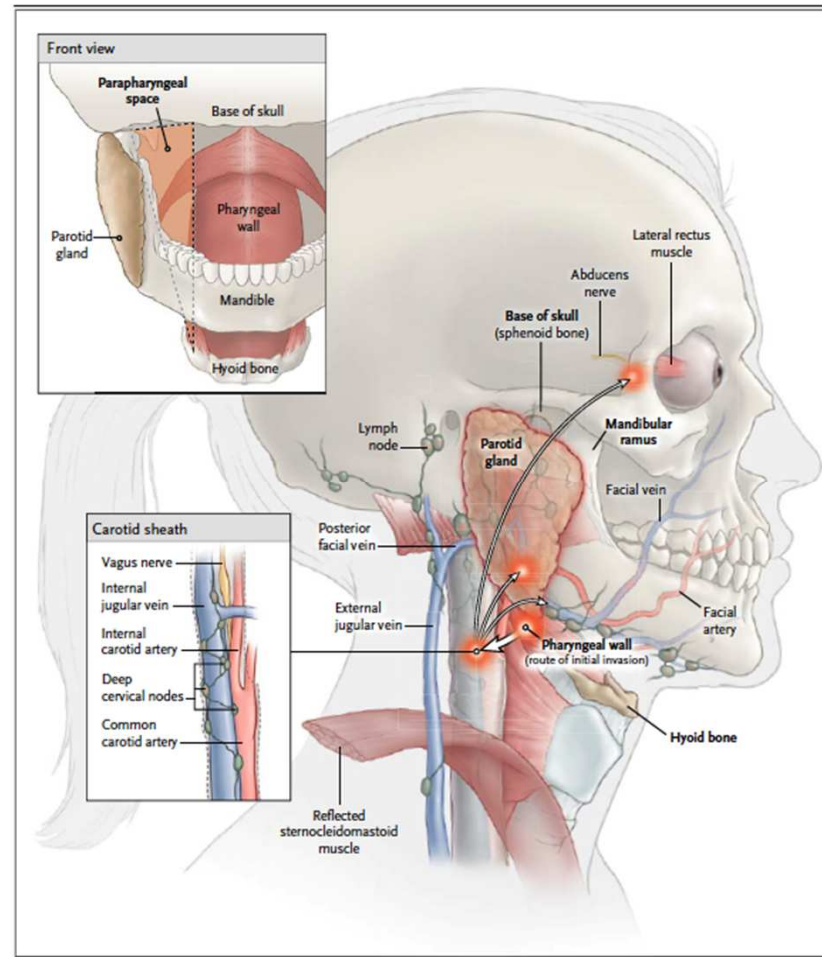
- **Métastases septiques associées**

- Décrit par Lemierre en 1936: série de 20 cas

- Rare : Incidence 3.6 /1.000.000

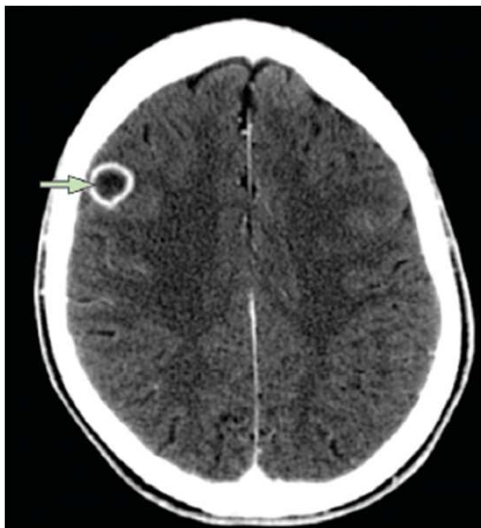
- 4 fois plus fréquent chez l'ado / jeune adulte

- **Etape 1: infection ORL: Angine dans 87% des cas**
  - Mastoidite (+++ chez le jeune enfant), Infections dentaires
  - Plus rarement: sinusite, parotidite, cellulite



- **Etape 1: infection ORL: Angine dans 87% des cas**
  - Mastoidite (+++ chez le jeune enfant), Infections dentaires
  - Plus rarement: sinusite, parotidite, cellulite
- **Etape 2: invasion locale parapharyngée (torticoli) + thrombophlébite (1 à 3 sem apres)**
  - Clinique : œdème du cou, trismus, induration SCM.
  - MAIS: pas de symptôme dans 47% des cas.
  - Parfois signes de complication neurologique avec atteinte des paires crâniennes (sinus caverneux) par extension retrograde de la thrombose jugulaire
- **Peut être secondaire à :**
  - dissémination hématogène (veine tonsillaire)
  - Une invasion locale : invasion locale parapharyngée, périphlébite endophlébite, infection directe ou via infection lymphatique, puis thrombose intraluminaire
  - Virose favorisant l'envahissement? (10% des cas : EBV précédant)

- **Etape 3: métastases septiques : >90% des cas**
  - **Poumons : 80% des cas** : infiltrats pulmonaires diffus, cavitation :31%, pleurésie associée 40%
  - Articulation dans 17% des cas
  - Localisation neuro : 6% : HS: 2,3%



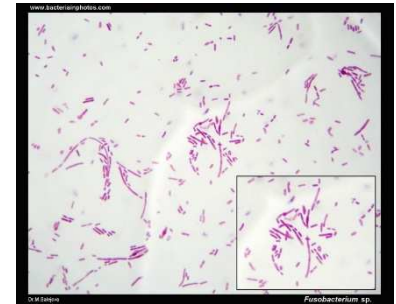#### Panel: Complications of Lemierre's syndrome

- Lung lesions
  - Septic emboli
  - Infiltrates
  - Lung abscess
  - Pleural effusion
  - Empyema
- Septic arthritis
- Osteomyelitis
- Liver abscess
- CNS complications (eg, brain abscess, meningitis, cavernous sinus thrombosis)
- Soft tissue abscesses and cutaneous pustules
- Septic shock



# Agent infectieux en cause sans le syndrome de Lemierre

- Le plus fréquent *Fusobacterium necrophorum* (82%)
  - Commensal buccal, génital, digestif
  - Anaérobie strict Gram neg
  - Autres germes en cause (polymicrobien): streptos oraux, bacterioides, staph, Eikenella, KP (diabete)



***Fusobacterium* : Lié à une virulence particulière (hémolysines, hémagglutinines et leukocidines favorisant l'aggregation plaquettaire), hypercoagulabilité**

A noter formes cliniques atypiques:  
ex. Lemierre femoral

# Traitement

- **ATB : Aucune étude randomisée**
- *Rapidement bactéricide sur les germes en cause.*
  - *Traitement IV*
  - *Antibiotique couvrant la résistance enzymatique (beta-lactamase) possible chez F. necrophorum, et autre pathogène pharyngé (H influenzae)*
  - *Couverture des autres streptocoques oraux ( attention PSDP)*
- *Bonne diffusion ORL, sur le thrombus, articulaire, cérébrale*
- ✓ *C3G IV (Claforan 200mg/kg/j ou ceftriaxone (100mg/kg/j)*
- ✓ *Metronidazole (40mg/kg/j) (à préférer à la dalacine initialement car meilleur bactéricidie, LID 2012)*
  
- **Traitement anticoagulant (ex lovenox) : discuté**
  - *diminue le risque de propagation du thrombus dans les sinus intracrâniens*
  - *Anticoagulation si absence de réponse clinique dans les 48h, atteinte (ou risque d'atteinte) du sinus caverneux, ou thrombophilie connue sous jacente*  
*(Phua CK, et al. 2013) : Plusieurs atteintes : OUI*
- **ET AVIS ORL : drainage ?**

# Respiratory Failure and Hypercoagulability in a Toddler With Lemierre's Syndrome

Schmid, MD\*; Hagit Miskin, MD†; Yecheiel Schlesinger, MD§; Zvi Argaman, MD\*; and David Kleid, MD\*

**ABSTRACT.** A 3.5-year-old healthy boy with 4 days of fever was referred to the emergency department for respiratory distress. The physical examination was remarkable for stupor, tachycardia, tachypnea, and dyspnea. Initial blood tests showed pancytopenia. He rapidly developed torticollis. Computerized tomography of the neck revealed a thrombus in the internal jugular vein. A presumptive diagnosis of Lemierre's syndrome was made and he was started on antibiotics and anticoagulation. He subsequently developed adult respiratory distress syndrome and required high frequency oscillatory ventilation for 9 days. Blood cultures were positive for *Fusobacterium necrophorum*. Screening for hypercoagulability revealed 2 known risk factors: a mutation in the [REDACTED] *Pediatrics* 2005;115:e620–e622. URL: [www.pediatrics.org/cgi/doi/10.1542/peds.2004-2505](http://www.pediatrics.org/cgi/doi/10.1542/peds.2004-2505); *Lemierre's syndrome, respiratory insufficiency, thrombophilia, toddlers, torticollis.*

Case report

Open Access

**Lemierre's syndrome and genetic polymorphisms: a case report**  
Jean-Michel Constantin\*<sup>1</sup>, Jean-Paul Mira<sup>2</sup>, Renaud Guerin<sup>1</sup>, Sophie Cayot-Constantin<sup>1</sup>, Olivier Lesens<sup>3</sup>, Florence Gourdon<sup>3</sup>, Jean-Pierre Romaszko<sup>4</sup>, Philippe Linval<sup>5</sup>, Henri Laurichesse<sup>3</sup> and Jean-Etienne Bazin<sup>1</sup>

## Abstract

**Background:** Lemierre's syndrome presents a classic clinical picture, the pathophysiology of which remains obscure. Attempts have been made to trace genetic predispositions that modify the host detection of pathogen or the resultant systemic reaction.

**Case presentation:** A 17-year old female, with no previous medical history, was admitted to the intensive care unit for septic shock, acute respiratory distress syndrome and Lemierre's syndrome. Her DNA was assayed for single nucleotide polymorphisms previously incriminated in the detection of the pathogen, the inflammatory response and the coagulation cascade. We observed

the

**Conclusion:** The innate immune response and the prothrombotic mutations could explain, at least in part, the symptoms of Lemierre's syndrome. Genomic study of several patients with Lemierre's syndrome may reveal its pathophysiology.