



8^{es} JN

Journées Nationales d'Infectiologie

Prix Cas Cliniques JN 2007

Avec le soutien de :



Prix Cas Cliniques JN 2007

Président du Jury:
Pr Henri Portier



8^{es} JNI

Journées Nationales d'Infectiologie

Prix Cas Cliniques JNI 2007
Cas clinique n° 1

syphilis secondaire

Séroconversion tardive



Avec le soutien de :
NOVARTIS



Une éruption qui dure...

- Un homme de 26 ans, homosexuel, VIH+ connu depuis 2001, est hospitalisé le 2 janvier 2007 pour une éruption cutanée papulonécrotique disséminée évoluant depuis 4 semaines dans un contexte d'altération de l'état général.
- Ce patient est en rupture de suivi et de traitement antirétroviral durant l'année 2006. Un traitement associant lopinavir/ritonavir, abacavir et emtricitabine a été prescrit à partir du 26 décembre 2006 (lymphocytes CD4 à 133/mm³ à l'initiation du traitement).

▪ Ce patient est coiffeur, manipule des teintures capillaires avec des gants. Il n'a aucun contact animalier. Il a voyagé en République Dominicaine fin 2005. Il sniffe de la cocaïne de manière occasionnelle.

Les lésions cutanées sont apparues début décembre 2006 : il s'agit d'une **éruption papulopustuleuse, indurée, non prurigineuse, douloureuse à la pression.**

L'éruption est généralisée, incluant le cuir chevelu, respectant les paumes des mains mais pas les plantes de pieds. Il existe une nécrose et une ombilication centrale. (Photos 1, 2, 3)

- Le patient décrit une asthénie, un amaigrissement de 5 kg et une fébricule.
- Il existe un syndrome inflammatoire très modéré (Protéine C-réactive à 20 mg/l). La recherche d'antigène soluble de *Cryptococcus neoformans* dans le sang est négative. La sérologie varicelle-zona est négative (IgM et IgG). La sérologie syphilis (TPHA- VDRL) est négative à deux reprises (les 27 décembre 2006 et 3 janvier 2007). Les sérologies *Bartonella* et histoplasmosis sont négatives.
- La biopsie d'une lésion objective un infiltrat histiocytaire, sans cellules géantes et sans signe de vascularite.

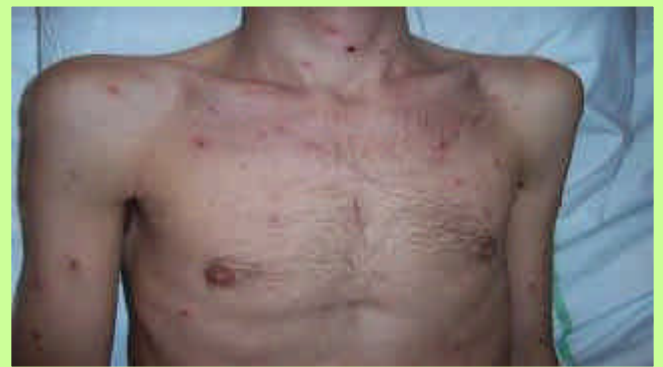

Photo 1

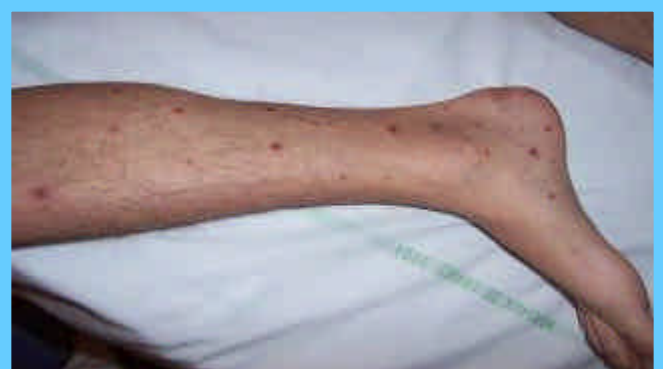

Photo 2

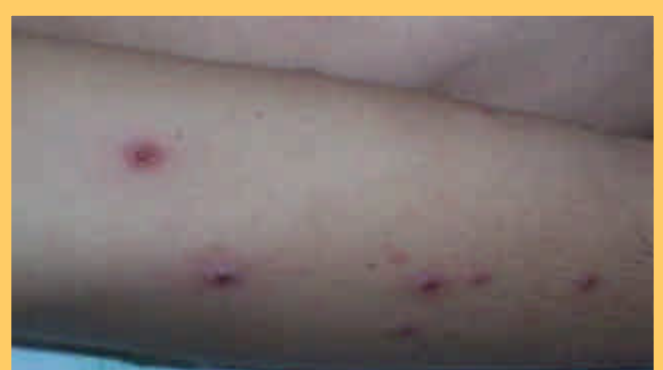

Photo 3

Quel est votre diagnostic ?



8^{es} JNI

Journées Nationales d'Infectiologie

Prix Cas Cliniques JNI 2007
Cas clinique n° 2



Avec le soutien de :
NOVARTIS



Cryptococcose cutanée

Un visage léonin

Monsieur Léon J., 84 ans, consulte pour une éruption cutanée du visage, évoluant depuis 6 semaines.

Ses antécédents sont les suivants :

- une maladie de Dupuytren opérée en 1997 ;
- un syndrome myélodysplasique, diagnostiqué en 2000, et bénéficiant d'un support transfusionnel exclusif ;
- une ACFA ancienne ;
- une hyperthyroïdie sous amiodarone en 2006.

Il ne se connaît pas d'allergie.

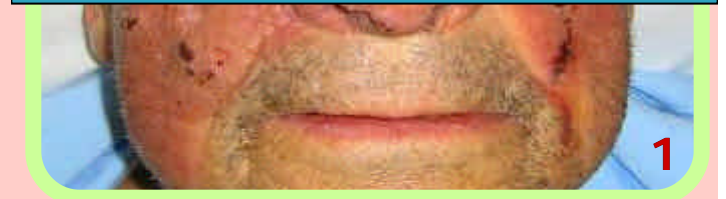

Tout commença par un malencontreux coup de rasoir, 6 semaines auparavant, à l'origine d'une blessure au niveau de la joue, sur laquelle Monsieur J. a localement appliqué un dermo-corticoïde pendant quelques jours.

Est alors apparue une éruption bilatérale au niveau du visage, constituée de plaques érythémateuses indurées, non douloureuses et non prurigineuses, surmontées de lésions papulonodulaires fermes, parfois croûteuses. Pensant à une brûlure, il a appliqué de la Biafine®, sans succès. Ces lésions se sont progressivement accentuées et étendues, jusqu'à aboutir à un faciès léonin (Photo 1).

Dans le même temps est apparue une fièvre modérée, ainsi qu'une hypoacusie bilatérale isolée, sans céphalée ni signe neurologique associé. L'interrogatoire ne retrouve aucune autre plainte fonctionnelle.

A l'examen clinique, la température est à 38,4°C.

L'examen ne retrouve que les lésions cutanées du visage.




Sur le plan biologique,

- Hb 10,2 g/dl, VGM 108 μ^3 , Plaq 132 000/mm³, leucocytes 4 800/mm³ (4 360 PNN, 190 Lc, 240 Mc).
- CRP 9 mg/l, fibrinogène 3,6 g/l, VS 27 mm à la 1^{ère} heure.
- Carence en vit. B12 (< 150 pg/ml), folates normaux.
- Ionogramme : Na 133 mmol/l, albumine 33g/l.
- Bilans hépatique et phospho-calcique : normaux
- ANA positifs à 1/320^e, de type anti-ADN natif.
- Ac anti-Sm et anti-Scl70 négatifs, ANCA négatifs.
- Hémodures négatives.
- Sérologie VIH négative, sérologie CMV négative, sérologie toxoplasmose : positive ancienne.

La biopsie cutanée, examinée avec des colorations spéciales (Photo 2), amène finalement le diagnostic.

EPILOGUE

Sous traitement, Monsieur J. présente une amélioration significative de ses lésions cutanées et de son audition.



Quel est votre diagnostic ?



8^{es} JNI

Journées Nationales d'Infectiologie

Prix Cas Cliniques JNI 2007
Cas clinique n° 3



Avec le soutien de :
NOVARTIS



Tuberculose vertébrale

Un abcès de la fesse...

- Madame Y. Yamina, âgée de 31 ans, née en Algérie, en France depuis trois ans, est hospitalisée le 30.08.2006 dans un contexte d'altération de l'état général (perte de 10 kgs en 8 mois).
- Elle a noté depuis janvier 2005 l'apparition d'une tuméfaction sous cutanée frontale gauche conduisant à une intervention chirurgicale en mai 2006 ; le diagnostic de nécrose suppurée a été retenu.
- Elle signale depuis un an et demi une fessalgie gauche d'intensité progressivement croissante, source d'impotence fonctionnelle. Une IRM a été réalisée le 17.06.2006 (Photos 1 et 2).
- Cliniquement la patiente est apyrétique, la tuméfaction frontale persiste (Photo 3). Il existe une volumineuse masse non inflammatoire de la fesse gauche. L'IDR à la tuberculine est positive.
- La radio pulmonaire est normale.
- Il existe un syndrome inflammatoire net
 - fibrinémie : 8,46 g/l ; VS : 109-135 mm ;
 - haptoglobine : 3,95 g/l ; CRP : 81 mg/l ;
 - anémie à 8,5 g/100 ml microcytaire ;
 - VGM : 72 μ^3 .
- La leucocytose est modérée :
 - 9 780 GB dont 6 836 PNN ;
 - 400 000 plaquettes.
- La sérologie HIV est négative.
- Les hémocultures sont stériles.
- On découvre des β -HCG positives et l'échographie pelvienne évaluera le terme de la grossesse à 16 semaines d'aménorrhée.
- L'échographie retrouve par ailleurs une collection volumineuse de la fesse gauche.
- Le drainage chirurgical permet d'évacuer 650 cc de pus franc. Une lame restera en place laissant sourdre un écoulement purulent quotidien. Les prélèvements bactériologiques standard reviendront stériles. Des prélèvements de la coque de l'abcès sont adressés en anatomie pathologique (Photos 4 et 5).
- L'évolution sera favorable grâce à un traitement antibiotique prolongé. L'accouchement aura lieu par voie basse le 14.02.2007, sans problème.



Photo 1

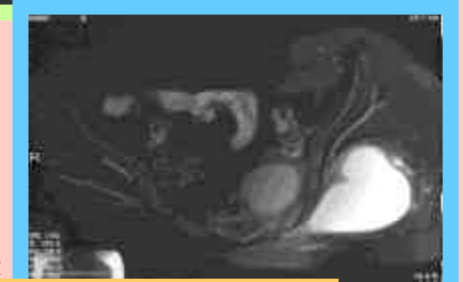


Photo 2

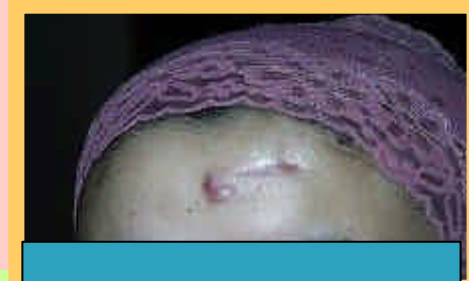

Photo 3

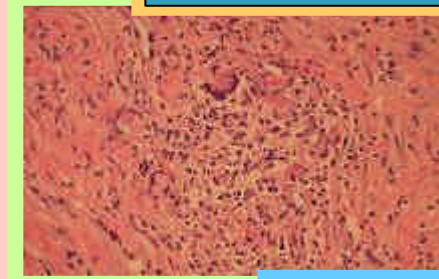


Photo 4

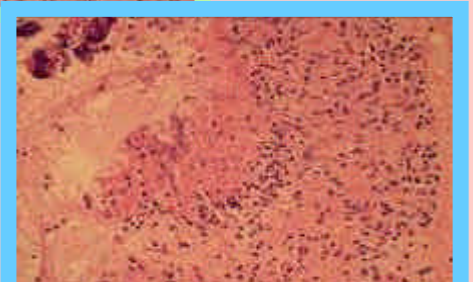


Photo 5

Quel est votre diagnostic ?



8^{es} JNI

Journées Nationales d'Infectiologie

Prix Cas Cliniques JNI 2007
Cas clinique n° 4



Avec le soutien de :
NOVARTIS



Arthrite à *Mycoplasma*

Une arthrite catastrophique

■ Une patiente de 31 ans, ayant pour antécédents un déficit immunitaire avec hypogammaglobulinémie profonde connue depuis l'âge de 8 ans et nécessitant des injections mensuelles d'immunoglobulines IV et des infections bronchiques répétées avec dilatation des bronches, est hospitalisée en septembre 2005 pour une diarrhée aiguë à *Campylobacter jejuni* alors qu'elle est enceinte (troisième trimestre). L'évolution est satisfaisante pour la patiente sous traitement par érythromycine mais elle fait une fausse couche, liée à une chorioamnionite à *C. jejuni* : un traitement par érythromycine et ofloxacine est proposé. Durant cette même hospitalisation est constaté un œdème de la cheville droite peu inflammatoire. Un traitement par antalgique simple est proposé, d'autant plus qu'il existe une notion de traumatisme.

■ La patiente est réhospitalisée en mai 2006 pour une décompensation respiratoire sur surinfection broncho-pulmonaire. Par ailleurs on constate la persistance d'une arthrite de la cheville droite. Les résultats des principaux examens complémentaires sont les suivants :

- CRP 154 mg/l, neutropénie (connue antérieurement) ;
- recherche de mycobactéries négative dans l'articulation et les prélèvements respiratoires ;
- bilans immunitaire et infectieux (hémocultures, sérologies multiples : arthrites réactionnelles, pneumopathie atypiques, borréliose...) : négatifs ;
- ponction articulaire : présence de leucocytes polynucléaires nombreux. Culture (en particulier *Campylobacter*) négative ;
- biopsie synoviale : inflammation pyogène présumée d'origine bactérienne.

■ Un traitement par imipénem est débuté permettant une amélioration transitoire de l'état respiratoire. En revanche, il persiste une augmentation de la CRP à plus de 100 mg/l. L'évolution est marquée par la survenue d'un volumineux hématome de la cheville après la ponction et la biopsie synoviale. La fièvre est toujours à 39° C. L'évolution se fait vers une fistulisation de la cheville avec un liquide séropurulent stérile (prélèvement réalisé après l'arrêt des antibiotiques).

■ Une **échographie de la cheville** montre une collection importante dans le récessus postérieur de l'articulation tibio-astragaliennne.

■ L'**IRM** montre une importante synovite talo-cruurale (Figure 1).

■ Le syndrome infectieux persiste avec deux points d'appel : l'arthrite de la cheville et la persistance d'image radiologiques pulmonaires (Figure 2).

- une fibroscopie bronchique est réalisée avec un lavage broncho-alvéolaire

- une intervention est programmée le lendemain pour faire des prélèvements chirurgicaux (fongiques, mycobactérie, viro, bactério...) et une évacuation de cette collection.

■ Dans les suites opératoires, la patiente présente un arrêt cardio-circulatoire suivi d'un coma dépassé

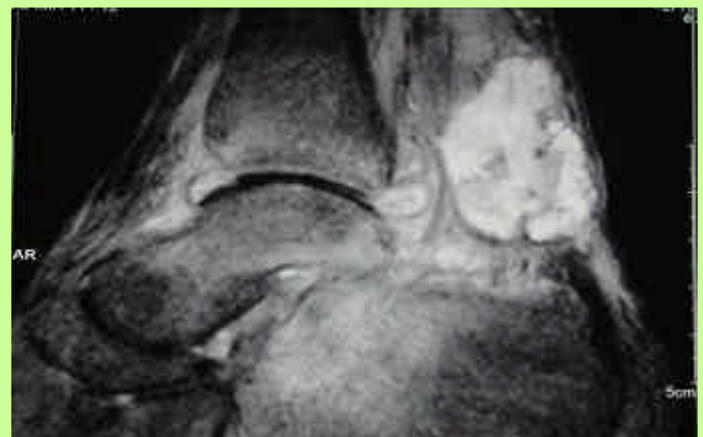


Figure 1 : IRM de la cheville

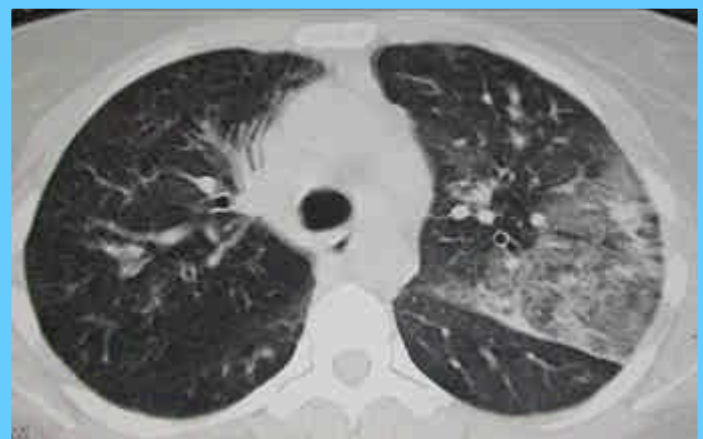

Figure 2 : scanner thoracique

Quel est votre diagnostic ?



8^{es} JNI

Journées Nationales d'Infectiologie

Prix Cas Cliniques JNI 2007
Cas clinique n° 5

syphilis secondaire



Avec le soutien de :
NOVARTIS



Une lésion ulcérée du doigt "trainante"

Mr L, 58 ans : fièvre depuis 2 mois, éruption cutanée, cytolyse hépatique et lésion index

- Mode de vie :
Expert-comptable
Voyage au Cameroun en déc. 2005 (durée 1 mois), vaccins à jour, y compris hépatites A et B
Marié, petits-enfants
Vit à la campagne
A un aquarium (nettoyage manuel jusqu'en août 2005)
Pas d'antécédent médical.
- HDM
Fév. 2006 : « Piqûre » sur l'index droit, face palmaire, en nettoyant sa cave
Lésion traînante, antiseptique locaux
- Début Avril : apparition d'une fièvre, asthénie légère, persistance de la lésion du doigt.
- 24 avril : voit son Médecin traitant: hyperthermie et lésion du doigt persistantes. Reste de l'examen clinique normal.
Bilan biologique :
 - 11 000 GB/mm³ formule normale ;
 - CRP 15 mg/l ;
 - ALAT 3N et cholestase an ictérique 2N.
- Radiographie thoracique normale, échographie abdominale normale.
- Fin avril : vu par un dermatologue ; fucidine per os et traitement local sur la lésion du doigt : inefficacité du traitement (persistance de l'hyperthermie), arrêt à J8 du traitement antibiotique.
- Nouveau bilan le 8 mai : bilan hépatique normalisé, NFS normale, pas de syndrome inflammatoire ; ECBU négatif ; MNI test négatif ; sérologies des hépatites virales en attente...
- Toujours fébrile (38-39°C), asthénie légère, perte d'1 kg au bout d'un mois et demi de fièvre : adressé en consultation des maladies infectieuses
- 15 mai 2006 : très bon état général
Lésion doigt présente (Photo 1)
Auscultation cardio-pulmonaire normale (pas de souffle)
- Examen ORL : quelques « érosions » non douloureuses intra buccales.
- Pas d'adénopathie, pas d'hépatosplénomégalie
- Apparition récente d'un exanthème maculopapuleux, discret non prurigineux, sur le tronc et les cuisses (Photo 2).



Photo 1

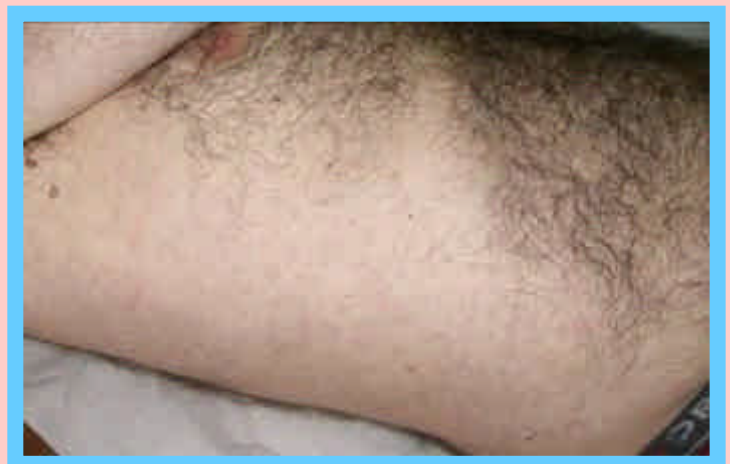

Photo 2

La lésion cutanée de l'index, l'exanthème et la fièvre ont disparu en une semaine après la mise en route du traitement spécifique du diagnostic posé.

Quel est votre diagnostic ?



8^{es} JNI

Journées Nationales d'Infectiologie

Prix Cas Cliniques JNI 2007
Cas clinique n° 6



Avec le soutien de :
NOVARTIS



Ecchinococcose alvéolaire

Diagnostic différentiel providentiel de métastases multiples

- Patient de 72 ans en bon état général, vosgien de la plaine, pas de voyage hors Europe
- ATCD : obésité, HTA, PM pour bradyarythmie, BPCO
- **07-2003** : Découverte d'une néoplasie de prostate ? prostatectomie
- **12-2004** : Hospitalisation pour hémoptysies
 - Apyrétique, CRP = 19mg/l, NFS-plaq normales, PSA <0,01 ng/ml
 - Scanner TAP : multiples images de la base pulmonaire D, de la pèvre, de la paroi thoracique, du foie, évocatrices de métastases (Photos 1 et 2)
 - Fibroscopie bronchique : muqueuse discrètement inflammatoire
 - Biopsie : pas de cellule tumorale mais des granulomes épithélioïdes giganto-cellulaires avec réaction inflammatoire, nécrose fibrinoïde sans caractère caséux ; colorations spéciales (Grocott, PAS, Ziehl) négatives
 - Trithérapie anti-BK (6 sem) : inefficace et toxique : cytolysé hépatique grade 4
 - Culture BK négative ? arrêt des traitements et patient perdu de vue
- **12-2006** : Hospitalisation pour tuméfaction récurrente abdominale postérieure D très douloureuse sans signe inflammatoire local
 - Etat général conservé, fébricule à 37,8 °C
 - CRP = 37mg/l, NFS-plaq normales
 - Scanner : collections liquidiennes pariétales au sommet de la fosse lombaire D (Photo 3)
 - Ponction scannoguidée ? Structures arrondies formées d'une petite cuticule éosinophile fortement PAS +

Photo 1

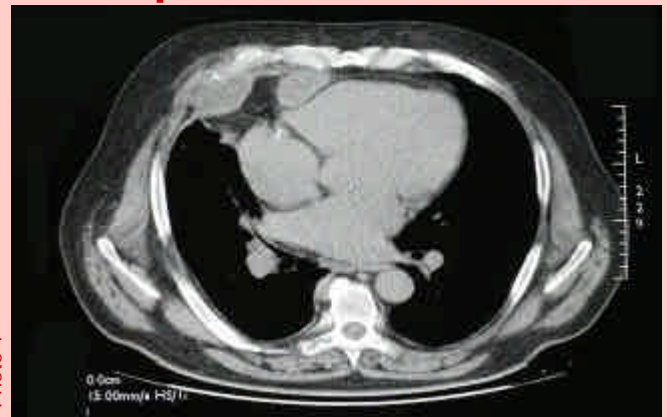

Photo 2

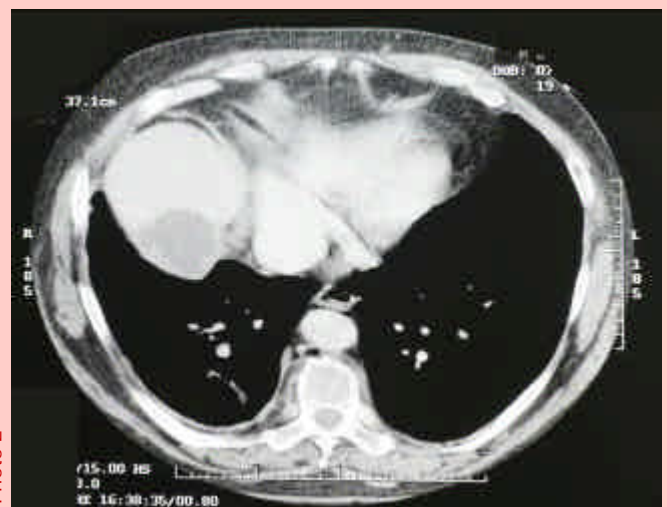
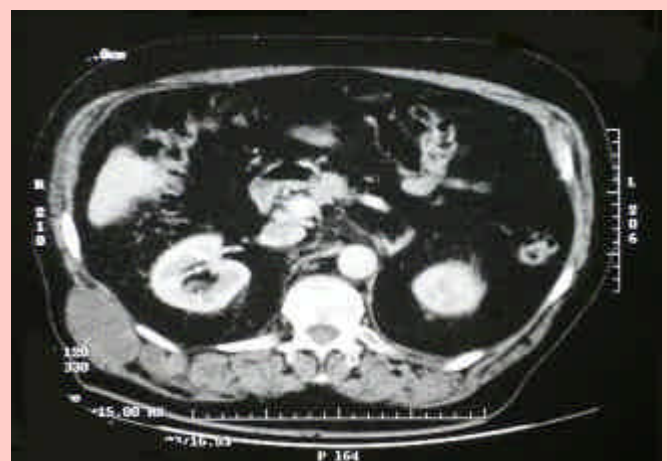


Photo 3



Quel est votre diagnostic ?



8^{es} JNI

Journées Nationales d'Infectiologie

Prix Cas Cliniques JNI 2007
Cas clinique n° 7



Avec le soutien de :
NOVARTIS



Cryoglobulinémie aigüe associée au CMV

Un purpura extensif non méningococcique à 58 ans

- Patiente de 58 ans sans antécédent notable.
- Hospitalisation en Réanimation – Maladies Infectieuses le 06/07/06 pour purpura à caractère ecchymotique, infiltré, bulleux rapidement extensif évoluant depuis quelques heures à type de placards avec signes d'ischémies au niveau des extrémités. Ce tableau clinique apparaît dans un contexte de cervicalgies diurnes et nocturnes avec fébricule depuis 72 h. Un premier bilan biologique réalisé 72 h auparavant est normal. L'examen clinique ne retrouve pas de syndrome méningé.
 - T° = 38,2 °C TA = 155/86 FC = 61 c/mn.
 - NFS, ionogramme et crase sont normaux.
 - PL : antigénémie négative, absence d'hyperprotéinorachie ou de cellularité anormale.
 - Scanner injecté cérébral et cervical : sans particularité.
- **Evolution initiale** : instabilité hémodynamique (TA=75/40, Fc=103 c/mn) avec oligurie (40 cc/h) nécessitant : un remplissage vasculaire (30ml/kg de macromolécules) et le recours à la noradrénaline à 0,15 µg/kg/mn.
- Le premier diagnostic évoqué est un purpura extensif avec choc septique sans preuve bactériologique (Photo 1).
- TT : Rocéphine + Ciflox + Amiklin jusqu'au résultat de la PL. Et bolus de Solumédrol de 250 mg relayé par 80 mg à J2.
- **Résultats initiaux** :
 - NFS : GB = 5 050 (PNN : 70 %), Hb = 11,5g/dl, Pl = 221 000/mm³ puis chute à 101 000/mm³, réticulocytes : 91 506/mm³, présence de métamyélocytes et plasmocytes sur lame, syndrome mononucléosique avec présence de 2% de cellules mononucléosiques et de lymphocytes hyper basophiles. 0 schizocyte.
 - CRP = 49 mg/l, VS = 10 mm, procalcitonine 12,96 ng/ml (<0,5), ferritinémie 1 053 ng/ml (20-200).
 - Protidémie = 49 g/l, albuminémie = 24 g/l, créatinémie = 117 µmol/l.
 - Bilan hépatique : GOT = 102 UI/l (3-35) ; GPT = 84 UI/l(3-45), LDH = 814(200-480) ; PAL = 49 UI/l(30-120), GGT = 48 UI/l (11-43).
 - CK, troponine, myoglobine, calcémie, vit b12 et folates : sp.
 - Fib=1,6 g/l, D-dimères >1 000, TP = 50 %, facteur V = 28 %, Facteur VIII = 46 %, facteur von Willebrand = 96 %.
 - Étude du complément : CH50 = 10% (70-140), C3 = 0.09g/l (0,77-1.48), C4 = 0,012g/l (0,1-0.4).
 - AAN, ANCA = 0.
 - APL + : IGG = 30,4 U (inf à 10 U), B2GP1 = 114 U (inf à 5 U), Ac antiprothrombinase = 0.
 - Sérologie EBV, HSV 1 et 2 de type séquellaire.
 - TPHA -VDRL, HIV, HVC, HVB, TBE = 0.
 - PCR CMV, EBV, HHV6 (J4) = 0.
 - Sérologie CMV (J1) : IGM = 1,96 + (< 0.7 UA/ml), IGG = 22 + (< 4 UA/ml), avidité IGG = 1 %.
 - Hémo cultures et culture du LCR : négatives.
 - Protéinurie des 24h = 0,49 g/24 h.
 - HLM : GR = 499500/ml, GB = 13 300/ml.
 - PCR CMV au niveau d'une bulle (J5) : faiblement positive.
 - Biopsie de peau (J2) : purpura thrombotique sans signe de vascularite.
 - TDM thoraco-abdomino-pelvien (J1) : aspect du parenchyme pulmonaire en verre dépoli «bilatéral», un ganglion centimétrique sous

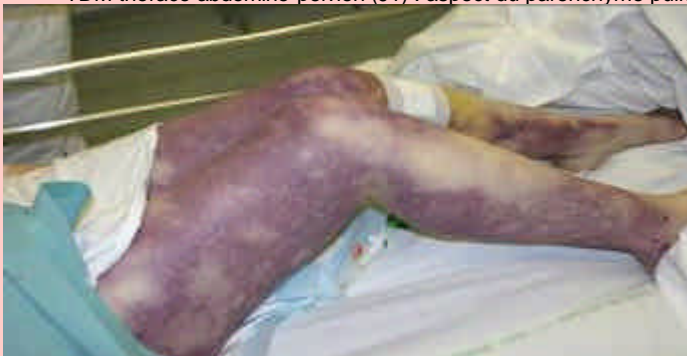

Photo 1

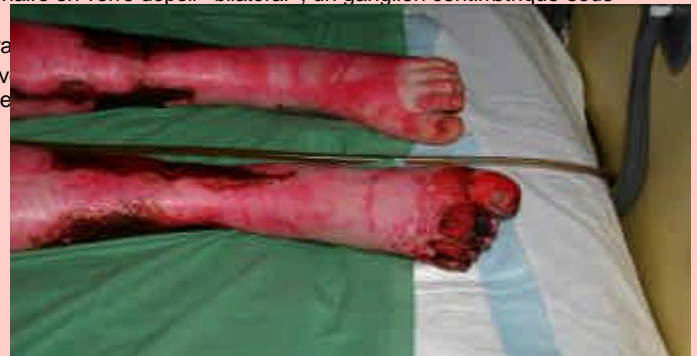

Photo 2

Quel est votre diagnostic ?



8^{es} JNI
Journées Nationales d'Infectiologie

Prix Cas Cliniques JNI 2007 Cas clinique n° 8

Pr Henri Portier



Avec le soutien de :
NOVARTIS



Fièvre méditerranéenne

- Monsieur T. de R., la soixantaine, pose le problème d'une fièvre en retour d'un pays méditerranéen.
- Il est en fait amené par ses petits-enfants pour idée fixe et hallucinations : il dit en effet ne rien entendre depuis une plongée, sauf le bruit de la mer.
Il est très fébrile quand il en parle, la température est à 37°C.
- Au fond de ses yeux, il n'a qu'une chose : la mer.
(Photo 1)
- Pour voir ce qu'il a dans la tête, on réalise une imagerie. (Photo 2)
- La biopsie stéréotaxique ramène un liquide écumeux, dont la composition est la suivante :
 - ❖ Chimie :
 - Sel
 - Algue
 - Plancton
 - Iode
 - Coquillages
 - ❖ Examen direct : (Photo 3)
 - Petits poissons gram positif
 - Gros poissons gram négatif
- Le TDR sur ce liquide est très positif.
- L'histologie objective de multiples granulomes. (Photo 4)

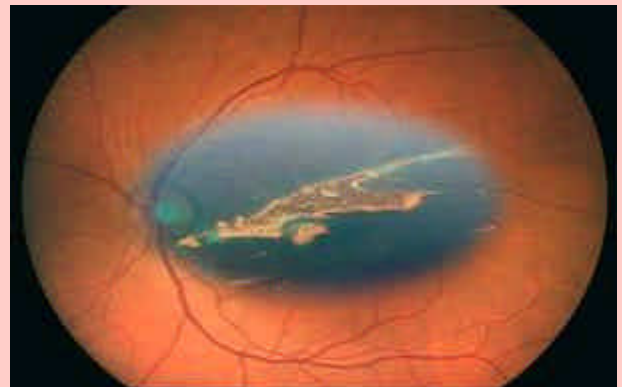

Photo 1. Fond d'oeil

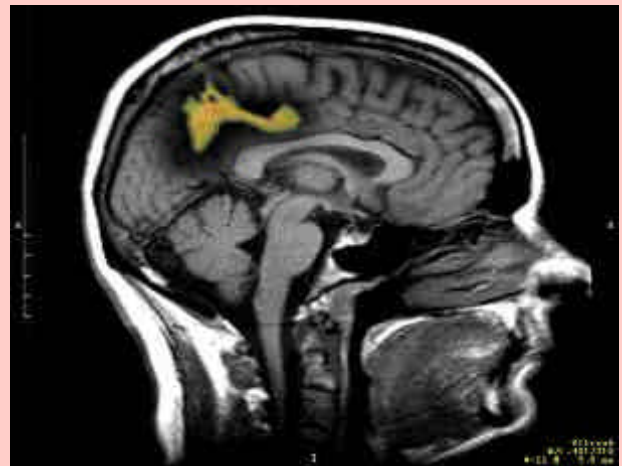


Photo 2. Scanner cérébral

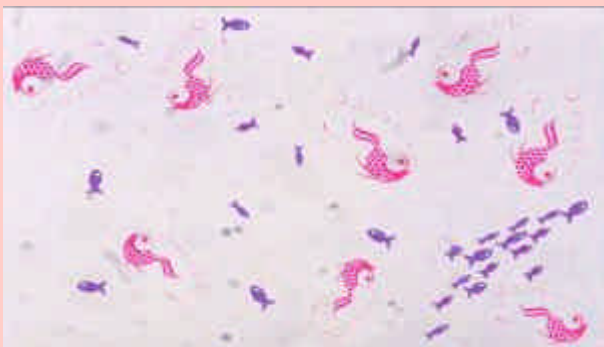

Photo 3. Coloration de Gram

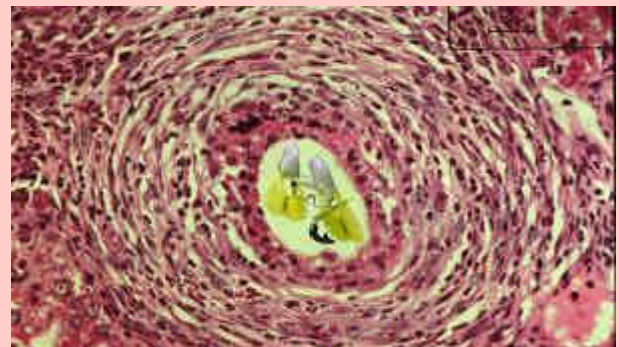


Photo 4. Histologie

Si vous savez ce qu'il va devenir, vous savez qui il est.



8^{es} JNI

Journées Nationales d'Infectiologie

Prix Cas Cliniques JNI 2007

Avec le soutien de :



Prix Cas Cliniques JNI 2007

Résultats

N votants 44

N bonnes réponses:

0 4

1 10

2 12

3 13

4 5

5

