

Modalités du diagnostic de l'infection ostéo-articulaire

Dr E. Senneville

Clinique d'Orthopédie-Traumatologie, CHRU de Lille
Service Universitaire Régional des Maladies Infectieuses,
CH Gustave Dron Tourcoing

Infection ostéo-articulaire?

- Infection aiguë vs. Infection chronique
- Types d'infection
 - arthrite
 - ostéite, ostéomyélite
 - ostéo-arthrite
- ...

Démarche diagnostique

1. Faisceau d'arguments

- clinique
- imagerie
- biologie

médecin / chirurgien


radiologue / méd. nucléaire

biologistes / microbiologistes

2. Suspicion d'infection +/- forte

3. Confirmation du diagnostic: MICROBIOLOGIQUE

Confirmation microbiologique?

- Élément majeur du diagnostic positif car **INDISPENSABLE** à la bonne conduite de l'antibiothérapie
- En l'absence d'une documentation microbiologique **FIABLE** (ponction articulaire, prélèvements per-opératoires, biopsie percutanée, hémocultures),
 diagnostic incomplet, traitement antibiotique hasardeux

Infection aiguë vs. Infection chronique

1. Infection aiguë

- Douleurs, signes inflammatoires locaux, parfois systémiques (Sepsis)
- Agents virulents (*S. aureus*, strepto., BGN)
- Le plus souvent, URGENCE THERAPEUTIQUE
 - les examens à visée diagnostique ne doivent pas retarder la mise en route du traitement
 - MAIS, les prélèvements (ponction, hémocultures, ECBU, ...) doivent être faits avant toute antibiothérapie+++

Infection aiguë vs. Infection chronique

2. Infection chronique

- Douleurs, peu ou pas de signes inflammatoires locaux, ni de retentissement systémique (y compris biologique)
- Agents peu virulents
 - de la flore commensale cutanée (SCN, *P. acnes*, corynébact.)
 - pathogènes virulents (*S. aureus*, strepto., BGN) mais organisés en biofilm
- Il est urgent de ne rien faire et de confier le patient aux spécialistes!

Modalités du diagnostic:

1.infections aiguës

A) Arthrite:

- Imagerie (échographie, TDM)
 - confirmer l'existence d'un épanchement intra-articulaire
 - bilan des parties molles péri-articulaires
- Confirmation: Ponction articulaire
 - diagnostic positif (> 5000 GB/mm³, > 85% PNN)
 - identification pathogène(s) et antibiogramme
 - détermine l'indication chirurgicale (pus)
 - thérapeutique ? ("lavage articulaire")

Modalités du diagnostic:

1.infections aiguës

B) Ostéite/ostéomyélite

- Imagerie: radiographie standard, échographie, TDM
 - recherche d'un abcès intra-médullaire, sous-périosté
 - bilan des parties molles péri-osseuses
- Confirmation: Prélèvements osseux
 - per-opératoires ou biopsie percutanée
 - anatomo-pathologie
 - microbiologie
- Urgence thérapeutique (évolution vers la chronicité)

Modalités du diagnostic:

1.infections aiguës

C) Prothèse articulaire

- Imagerie (standard, écho, TDM): extension aux parties molles, stabilité des implants
- Confirmation: ponction articulaire, prélèvements per-opératoires
- Urgence médico-chirurgicale ++
 - reprise pour irrigation-lavage
 - antibiothérapie tenant compte du matériel infecté
 - “sauvetage” du matériel

Modalités du diagnostic:

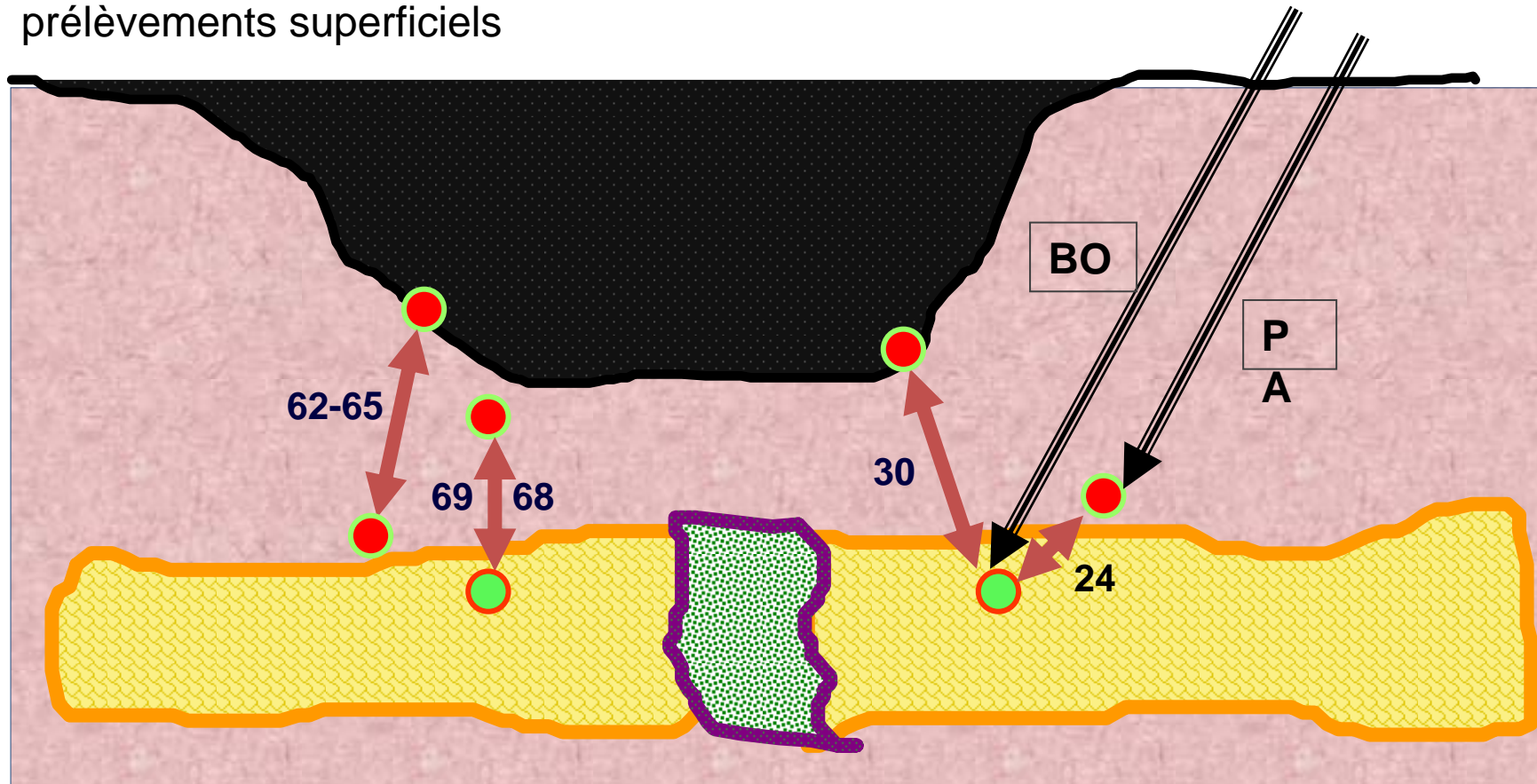
2.infections chroniques

A) Ostéite/ostéomyélite

- Imagerie +++ (radio standard, TDM, IRMN)
 - continuité et solidité osseuses
 - recherche des séquestres osseux, extension parties molles
 - bilan d'extension (scintigraphies)
 - détermine l'indication opératoire et ses modalités
- Confirmation: Prélèvements osseux
 - biopsie per-cutanée en peau saine (ttt médical)
 - prélèvements per-opératoires (ttt médico-chirurgical)
 - microbiologie et anatomo-pathologie

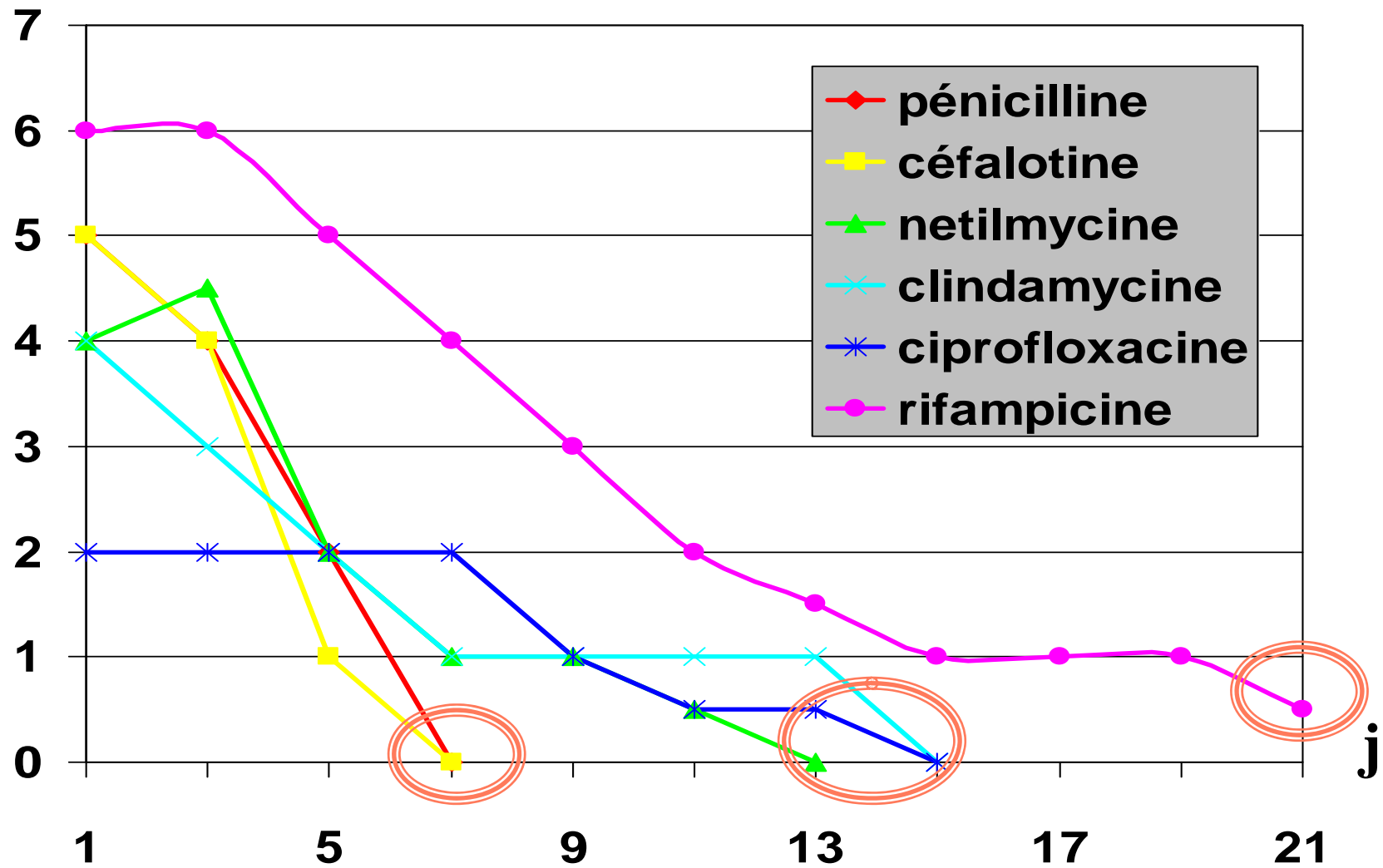
Diagnostic microbiologique de l'ostéite chronique: exemple du pied diabétique

% des cas où les bactéries des prélèvements profonds sont identifiées dans les prélèvements superficiels



Sapico 1984, Lavery 1995, Slater 2004, Kessler 2006, Senneville 2006, 2008

x CMI



Witso et al., *Acta Orthop Scand* 1999

Modalités du diagnostic:

2.infections chroniques

B) Prothèse articulaire

➤ L'imagerie

- peut renforcer l'impression clinique
- utile pour le bilan lésionnel (TDM), stabilité des implants
- souvent utile pour confirmer l'absence d'infection active (scintigraphies +++)

➤ Confirmation:

- ponction articulaire = ne doit pas être systématique ++ (faux positifs)
- prélèvements per-opératoires

Scintigraphies

Examen	HDP-Tc99m ou HMDP-Tc99m	Leukoscan®	Leucocytes marqués au HMPAO-Tc-99m
Sensibilité	90-100 %	86%	81-97 %
Spécificité	30-40%	77%	89-100 %

Modalités du diagnostic:

2.infections chroniques

B) Prothèse articulaire

➤ L'imagerie

- peut renforcer l'impression clinique
- Utile pour le bilan lésionnel (TDM)
- Souvent utile pour confirmer l'absence d'infection active (scintigraphie+++)

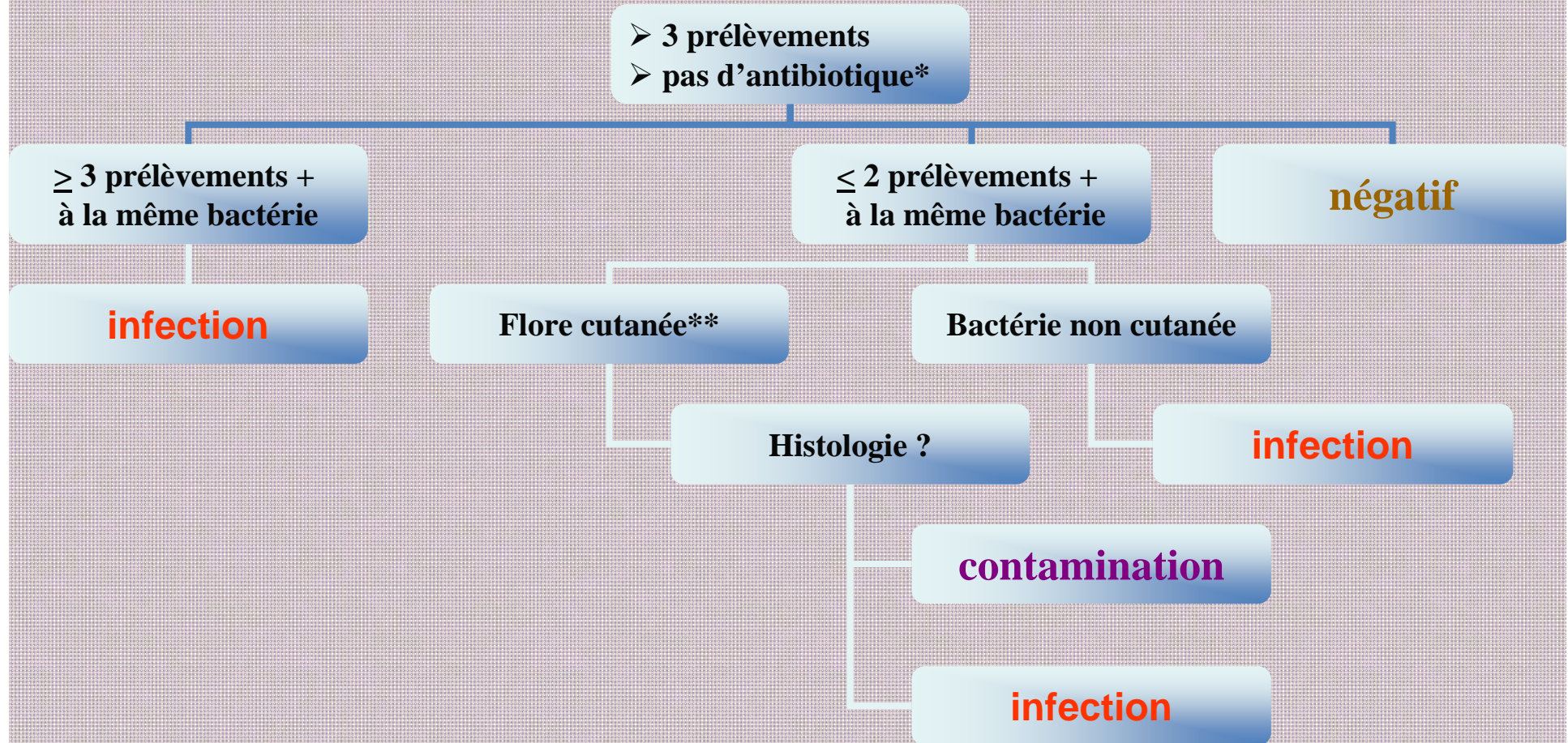
➤ Confirmation:

- ponction articulaire = ne doit pas être systématique ++ (faux positifs)
- prélèvements per-opératoires

Diagnostic microbiologique: prélèvements per-opératoires

- Négativité des cultures interprétable qu'en l'absence d'antibiothérapie préalable (2 à 4 semaines)
- Ne doivent pas être systématiques ++ (faux positifs)
- MAIS: comment guider l'indication des prélèvements per-opératoires?
- Positivité interprétable que si critères diagnostiques réunis (actuellement *non* consensuels)

Démarche diagnostique à partir des résultats des prélèvements per-opératoires



* : « fenêtre » de 2 - 4 semaines

** : SCN, *P. acnes*, corynébactéries

Conclusions

- Les signes cliniques d'appel sont dominés par la douleur
- L'imagerie renforce la suspicion clinique, évalue le degré d'extension et précise l'indication chirurgicale
- L'étape microbiologique est primordiale (traitement antibiotique nécessairement de type documenté)
- N'est possible qu'en l'absence de toute antibiothérapie intempestive+++