

# Cas clinique n°1

# Cas clinique n°1 - 1

- Martial 34 ans, menuisier-agenceur, n'a pas d'antécédents médicaux significatifs. Il est marié avec une femme enceinte de 6 semaines avec laquelle il a déjà eu 2 enfants en bonne santé. Il vit en zone rurale, pratique le VTT, le jogging et le parachutisme. Il n'a pas voyagé à l'étranger. Il y a un chat à la maison.
- Son histoire commence en octobre 2009 par l'apparition d'un syndrome grippal pour lequel il reçoit de l'oseltamivir. Le tableau clinique s'amende mais dans les semaines qui suivent, Martial présente régulièrement des accès fébriles brefs, spontanément résolutifs, qui ne le conduisent pas à consulter un médecin. Le 25 décembre 2009 il présente une fièvre aiguë à 40° avec des frissons. Le médecin consulté évoque un diagnostic de pneumonie aiguë communautaire, prescrit un traitement par Augmentin® pendant 7 jours. Le bilan biologique réalisé le 26 décembre est sans particularité (leucocytes 6,0 G/L et CRP 8 mg/L). Dans les jours qui suivent, Martial continue de faire des accès fébriles intermittents. Le 27 janvier 2010, il présente une sensation d'oppression thoracique qui le conduit à l'hôpital. Après un bref passage aux urgences où les diagnostics d'infarctus du myocarde et d'embolie pulmonaire sont éliminés, Martial est admis dans le service de maladies infectieuses. La température est à 37,9°C. Le patient se sent modérément fatigué, il a pris 4 kg au cours des 4 mois précédents. Il présente une toux sèche modérée et signale l'apparition de sueurs nocturnes au cours des derniers jours. L'examen physique est complètement normal.

# Cas clinique n°1 - 2

- Les premiers résultats du bilan paraclinique effectué aux urgences sont résumés ci-après :
  - hémogramme normal,
  - ionogramme sanguin et créatininémie normaux,
  - ASAT 29 UI/L, ALAT 62 UI/L, gamma GT 120 UI/L,
  - phosphatases alcalines 86 UI/L, bilirubine totale et conjuguée normales,
  - CRP 47 mg/L,
  - bandelette urinaire négative,
  - radiographie de thorax normal.

**1. Quelles hypothèses diagnostiques faites-vous à ce stade ?**

# Cas clinique n°1 - 3

- 2. Quels examens biologiques souhaitez-vous prescrire pour compléter les investigations à visée étiologique ? Justifiez vos choix**

# Cas clinique n°1 - 4

- Voici les résultats des examens biologiques complémentaires qui ont été réalisés :
  - 3 hémocultures, négatives
  - LDH normale
  - procalcitonine sérique 0,33 ng/mL
  - bilan de coagulation : allongement spontané et isolé du TCA
  - sérologies EBV, CMV, HIV, HBV, HCV, HAV, *Chlamydomphila pneumoniae*, *Mycoplasma pneumoniae*, *Coxiella burnetii*, toutes négatives.
- Aucun traitement n'est prescrit. Au cours des premières 72 heures d'hospitalisation le patient est en permanence apyrétique. Les sueurs nocturnes persistent. La CRP contrôlée à 48 heures est à 35 mg/L. Martial veut quitter l'hôpital en raison de ses obligations professionnelles. Vous accédez à sa demande en lui demandant de revenir à l'hôpital en cas de nouvel accès fébrile et en organisant pour lui 2 examens paracliniques en externe.
- **3. Dans la liste suivante, retenez les 2 examens paracliniques qui vous paraissent justifiés.**
  - A. Orthopantomogramme et consultation dentaire
  - B. Scanner cérébral
  - C. Scanner thoracoabdominopelvien
  - D. Quantiferon TB-Gold in tube®
  - E. Myélogramme

# Cas clinique n°1 - 5

- Le patient présente une fièvre intermittente évoluant depuis plusieurs semaines. Il faut de principe éliminer une « fièvre canalaire » : infection des voies biliaires, infection des voies urinaires, infection dentaire. L'examen dentaire et l'orthopantomogramme sont normaux. Le scanner thoraco-abdomino-pelvien est entièrement normal à l'exception d'une discrète splénomégalie homogène.
- Le 6 février 2010, Martial présente à nouveau de la fièvre et est hospitalisé comme prévu. L'examen clinique est toujours normal hormis l'auscultation cardiaque qui objective un discret souffle systolique aortique d'allure banale. La CRP est à 53 mg/L. L'hémogramme est normal, la biologie hépatique est normale également.
- **4. Formulez des hypothèses diagnostiques en les justifiant et prescrivez les explorations paracliniques qui vous paraissent les plus pertinentes pour les explorer.**

# Cas clinique n°1 - 6

- Voici ce qui a été réalisé en fonction des hypothèses émises.

Hypothèses	Justification	Exploration	Résultat
Endocardite infectieuse (à hémocultures négatives)	Fièvre+ souffle nouveau	Hémocultures Sérologie <i>C. burnetii</i> Sérologie <i>Bartonella</i> ETT + ETO	Négatives Négative Négative Bicuspidie aortique, pas d'image évocatrice d'EI
Maladie inflammatoire systémique	Fièvre inexplicée prolongée sans documentation infectieuse Allongement TCA	Ferritinémie Bilan d'auto-immunité	Normale Négatif
Lymphome	Fièvre inexplicée prolongée et splénomégalie	BOM	Normale

- **5. Critiquez la prescription des sérologies de *C. burnetii* et *Bartonella* à ce stade.**

# BCNE-causing organisms

---

- ▶ Single most frequent

- ▶ *Coxiella burnetii*

- ▶ Other most frequent

- ▶ *Abiotrophia*

- ▶ *Aggregatibacter (former Actinobacillus) actinomycetemcomitans*

- ▶ *Bartonella*

- ▶ *Brucella*

- ▶ Rare

- ▶ *Cardiobacterium hominis*

- ▶ *Erisipelothrix rhusiopathiae*

- ▶ *Haemophilus aphrophilus,*

- ▶ *Haemophilus parainfluenzae*

- ▶ *Listeria monocytogenes*

- ▶ Very rare

- ▶ *Campylobacter*

- ▶ *Eikenella*

- ▶ *Francisella*

- ▶ *Gemella*

- ▶ *Granulicatella*

- ▶ *Kingella*

- ▶ *Legionella*

- ▶ *Mycobacteria*

- ▶ *Mycoplasma*


- ▶ *Neisseria*

- ▶ *Pasteurella*

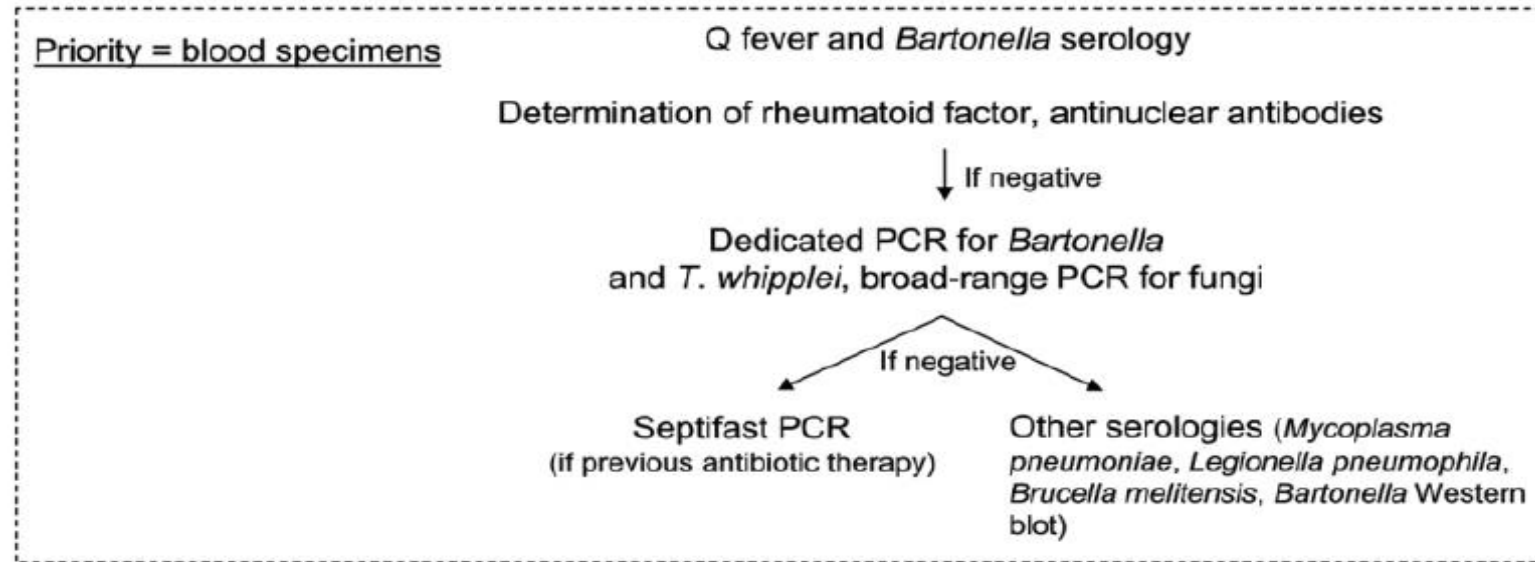
- ▶ *Tropheryma whipplei*



# Comprehensive Diagnostic Strategy for Blood Culture–Negative IE: A Prospective Study of 819 New Cases



# Comprehensive Diagnostic Strategy for Blood Culture–Negative IE: A Prospective Study of 819 New Cases



# Serology (MIF) in the diagnosis of *Coxiella burnetii* infections

---

Ac #phase II Ag		Ac #phase I Ag		Interpretation
IgG	IgM	IgG	IgA	
≤ 100				Active Q fever unlikely
≥ 200	≥ 50			Acute Q fever
		≥ 800 - 1600	≥ 100	Chronic Q fever



# *Bartonella* and endocarditis

Small bacteria, intracellular facultative (none or few are intracellular in IE)  
Target cells: erythrocytes, endothelial cells

	<i>B. quintana</i>	<i>B. henselae</i>
Ratio M/F	5.3	1.5
Contact with cat	20%	70%
Homeless	60%	0%
Body lice	40%	0%
Alcohol abuse	65%	10%
Prior valve disease	40%	90%



# IE due to *T. whipplei*, *Bartonella* et *C. burnetii*

## Distinctive clinical features

---

Characteristics, %	<i>T. whipplei</i>	<i>Bartonella</i>	<i>C. burnetii</i>
Male	90	85	65
Preexisting valve disease	15	50	90
Fever	40	90	90
Diarrhea	80	-	-
Weight loss	90	-	60
Arthralgia	70	-	-

# Cas clinique n°1 - 7

- Une nouvelle fois, la température et le bilan inflammatoire se normalisent spontanément et Martial retourne chez lui le 20 février. Il reste apyrétique au cours des semaines suivantes. Le 3 avril, il présente une douleur lombaire paravertébrale gauche sans fièvre. Le bilan inflammatoire est toujours normal. Le scanner abdominal met en évidence une image hypodense triangulaire du rein gauche pouvant faire évoquer un foyer de néphrite ou un infarctus rénal. Il est admis des urgences dans le service d'urologie où un traitement par Ceftriaxone est prescrit pendant 3 jours aux termes desquels, en l'absence de bactériémie, de bactériurie et après relecture des images scanographiques, c'est le diagnostic d'infarctus rénal qui est retenu.
- 6. Quelles explorations prescririez-vous à ce stade parmi celles proposées ci-après?**
- A. Echographie cardiaque
  - B. PET-scan au DFG
  - C. Bilan de thrombophilie
  - D. Bilan génétique de fièvre auto-inflammatoire (FMF, HIDS, ...)
  - E. hémocultures malgré l'absence de fièvre et nouvelles sérologies *C. burnetii* et *Bartonella*.

# Cas clinique n°1 - 8

- Toutes ces explorations sont réalisées et reviennent négatives. A la fin du mois d'avril toute la symptomatologie a disparu, Martial a retrouvé un état général normal et se sent « guéri ».
- Voici comment la situation de Martial peut être résumée à ce moment là :
  - fièvre intermittente nue évoluant depuis 6 mois sans retentissement sur l'état général,
  - bicuspidie aortique découverte à l'occasion des investigations mais pas d'image d'endocardite (4 ETT, 2 ETO),
  - splénomégalie modérée non évolutive, un infarctus rénal aigu,
  - 30 hémocultures réalisées sur 6 mois, toutes négatives,
  - sérologie *C burnetii* et *Bartonella* négatives à 3 reprises
  - allongement isolé du TCA,
  - PET-scan au DFG normal.
- Le dossier est discuté au cours d'une réunion pluridisciplinaire. Voici les diagnostics qui ont été évoqués.

Diagnostics évoqués	Par qui
Fièvre inexplicquée résolue	Les internes
Syndrome des antiphospholipides	Les internistes
Syndrome de couvade	Une CCA, enceinte au moment de la discussion
Quelque chose de pas cardiaque	Les cardiologues
Endocardite à hémocultures négatives	Les infectiologues, qui ne pensent qu'à ça

# Cas clinique n°1 - 9

- A l'issue de cette discussion, aucun diagnostic n'est finalement retenu, aucun traitement n'est entrepris et une surveillance en consultation est programmée. Le 29 juillet, Martial est réhospitalisé devant un accident ischémique transitoire (hémiparésie gauche résolutive en 6 heures). Il est resté sans fièvre depuis la fin du mois d'avril. Il est apyrétique le jour de l'admission et son bilan inflammatoire est normal.
- À ce moment-là, le diagnostic d'endocardite est considéré comme le seul permettant d'expliquer l'ensemble de l'histoire. Le patient est ré-adressé aux cardiologues pour une nouvelle ETO. Une ETT est réalisée qui ne montre pas de changement. Ni le cardiologue ni le patient n'ont envie de réaliser l'ETO qui est finalement réalisée devant l'insistance des infectiologues. Il n'y a pas de végétation visible mais une image d'abcès détergé de l'anneau aortique.

## 7. Quels micro-organismes vous semblent pouvoir être impliqués dans cette endocardite à hémoculture négative ? Argumentez votre réponse

- *A. Coxiella burnetii*
- *B. Bartonella henselae*
- *C. Bartonella quintana*
- *D. Brucella sp*
- *E. Tropheryma whipplei*



# Cas clinique n°1 - 10

## 8. Peut-on évoquer la responsabilité d'une bactérie du groupe HACEK ?

- Exceptionnel que les hémocultures ne finissent pas par pousser

## 9. Peut-on évoquer la responsabilité de *Legionella* ?

- C'est rare, surtout décrit sur PV, chez l'immunodéprimé ou en situation nosocomiale
- Mais quelques rares cas sur valve native avec culture de valve positive
- "En général" tableau clinique bruyant mais parfois
- Donc, on ne peut pas écarter l'hypothèse, d'autant que début par des signes pulmonaires

## 10. Peut-on évoquer la responsabilité d'un champignon ?

- Virtuellement inexistant sur valve native en situation communautaire

## 11. Quelles investigations diagnostiques proposez-vous ? Argumentez vos choix

# Cas clinique n°1 - 11

- Voici ce qui a été réalisé.
  - Bilan sérologique élargi à *C. burnetii*, *Bartonella*, rickettsies, brucellose, *Chlamydomphila*, *Mycoplasma* et *Legionella*
  - PCR *Bartonella* et *C. burnetii* sur sang total
  - Bilan de maladie de Whipple :
    - Endoscopie digestive haute et basse avec biopsie pour histo et PCR *T. whipplei*
    - PCR *T. whipplei* sur sang, salive, selles et LCS.
- Toutes ces investigations sont restées négatives. Il n'est pas possible de différer encore l'introduction d'une antibiothérapie, d'autant que les dégâts valvulaires aortiques se majorent et qu'une chirurgie remplacement valvulaire doit être programmée rapidement.

**12. Quel(s) micro-organisme(s) peut-on envisager à ce stade comme responsable de cette endocardite ? Répondez en argumentant pour chacun des micro-organismes évoqués ci-dessus en vous aidant des données de la littérature.**

# Cas clinique n°1 - 12

**13. Quels schémas d'antibiothérapie sont recommandés pour les endocardites dues à**

- *C. burnetii*
- *B. henselae*
- *T. whipplei*

**14. Quelle antibiothérapie décidez-vous d'entreprendre avant la chirurgie valvulaire ?**

**15. Le diagnostic étiologique a été apporté par la PCR ARN 16s sur les tissus valvulaires prélevés lors de l'intervention. Quel était ce micro-organisme ?**

- Proposez la réponse de votre groupe si vous arrivez à un consensus. Sinon, proposez plusieurs réponses et les "scores" de chacune d'elles

# IE due to *T. whipplei*, *Bartonella* et *C. burnetii*

## ESC 2015 guidelines

Pathogens	Proposed therapy <sup>a</sup>	Treatment outcome
<i>Brucella</i> spp.	Doxycycline (200 mg/24 h) plus cotrimoxazole (960 mg/12 h) plus rifampin (300–600/24 h) for ≥3–6 months <sup>b</sup> orally	Treatment success defined as an antibody titre <1:60. Some authors recommend adding gentamicin for the first 3 weeks.
<i>C. burnetii</i> (agent of Q fever)	Doxycycline (200 mg/24 h) plus hydroxychloroquine (200–600 mg/24 h) <sup>c</sup> orally (>18 months of treatment)	Treatment success defined as anti-phase I IgG titre <1:200, and IgA and IgM titres <1:50.
<i>Bartonella</i> spp. <sup>d</sup>	Doxycycline 100 mg/12 h orally for 4 weeks plus gentamicin (3 mg/24 h) i.v. for 2 weeks	Treatment success expected in ≥90%.
<i>Legionella</i> spp.	Levofloxacin (500 mg/12 h) i.v. or orally for ≥6 weeks or clarithromycin (500 mg/12 h) i.v. for 2 weeks, then orally for 4 weeks plus rifampin (300–1200 mg/24 h)	Optimal treatment unknown.
<i>Mycoplasma</i> spp.	Levofloxacin (500 mg/12 h) i.v. or orally for ≥6 months <sup>e</sup>	Optimal treatment unknown.
<i>T. whipplei</i> (agent of Whipple's disease) <sup>f</sup>	Doxycycline (200 mg/24 h) plus hydroxychloroquine (200–600 mg/24 h) <sup>c</sup> orally for ≥18 months	Long-term treatment, optimal duration unknown.



# Cas clinique n°1 - 12

## 13. Quels schémas d'antibiothérapie sont recommandés pour les endocardites dues à

- *C. burnetii*
- *B. henselae*
- *T. whipplei*

## 14. Quelle antibiothérapie décidez-vous d'entreprendre avant la chirurgie valvulaire ?

- Ceftriaxone + Gentamicine

## 15. Le diagnostic étiologique a été apporté par la PCR ARN 16s sur les tissus valvulaires prélevés lors de l'intervention. Quel était ce micro-organisme ?

- Insertion d'une prothèse mécanique St Jude
- Macro: typique d'EI
- Histo: typique d'EI
- Culture: négative
- 16sRNA PCR + séquençage : *B. henselae* (99,9% d'homologie)