

# Cas clinique n°2

# Cas clinique n°2 - 1

- Madame B, 69 ans, Guadeloupéenne, résidant en France métropolitaine, a pour antécédents :
  - une maladie mitrale vraisemblablement post-rhumatismale (notion de RAA dans l'enfance),
  - une HTAP post-capillaire secondaire à cette maladie mitrale diagnostiquée tardivement,
  - une prothèse valvulaire mitrale mécanique posée en 2010 dans les suites d'une endocardite aiguë à pneumocoque s'intégrant dans un syndrome d'Austrian, révélant la maladie mitrale jusque-là méconnue,
  - une infection par le VIH découverte au début des années 1990, en succès immunovirologique depuis plusieurs années ; son traitement antirétroviral actuel, introduit en mai 2016, associe lamivudine, abacavir et dolutégavir,
  - une maladie goutteuse responsable de crises de goutte articulaire fréquentes ; un traitement par allopurinol 100 mg/j a été introduit pour cela le 29 juin 2016,
  - une insuffisance rénale chronique multifactorielle avec un débit de filtration glomérulaire à 35 ml/min,
  - une hypothyroïdie substituée.
- Voici son traitement habituel :
  - LASILIX 500mg 0.5-0-0
  - ALDACTONE 25mg 1-0-0
  - TRIATEC 1,25mg 1-0-0
  - CRESTOR 10mg 0-0-1
  - COUMADINE 2mg 0-0-2 selon INR (3-4,5)
  - CORTANCYL 5mg 1.5 cp
  - LEVOTHYROX 150µg 1-0-0
  - CALCIDIA 1,54g 0-1-0
  - UNALFA 0,25 : ½ cp le matin
  - TRIUMEQ 50mg/600mg/300mg 1cp/jour
  - TARDYFERON 1cp/jour

# Cas clinique n°2 - 2

- Elle est hospitalisée le 15 juillet dans le service de maladies infectieuses du CHU de Pointe-à-Pitre à l'occasion de vacances en Guadeloupe pour une éruption cutanéomuqueuse fébrile et prurigineuse avec éosinophilie sanguine. Le diagnostic de DRESS est posé et l'Allopurinol, dernier médicament introduit, est arrêté. Les signes généraux s'amendent rapidement et la patiente peut quitter l'hôpital à la fin du mois de juillet. Par contre, les lésions cutanées persistent et plusieurs lésions maculopapuleuses des membres deviennent ulcérées.
  - Le 6 août la patiente devient fébrile et le 7 août elle est réadmise à l'hôpital en urgence devant un tableau de sepsis sévère avec désorientation temporo-spatiale. L'examen clinique n'est pas modifié. En particulier l'auscultation cardiaque est inchangée. Le traitement initial associe remplissage vasculaire et antibiothérapie probabiliste après réalisation des hémocultures. Les 2 premières hémocultures reviennent positives en moins de 12 heures à *Staphylococcus aureus* oxacilline-sensible, multi-sensible.
1. **Quelle antibiothérapie décidez-vous d'entreprendre chez cette patiente ? (NB : cloxacilline et oxacilline injectable ne sont pas disponibles)**

# Cas clinique n°2 - 3

- 2. La céfazoline constitue-telle une alternative validée dans cette situation ? Avec quel niveau de preuve ?**
- 3. L'antibiothérapie doit-elle comporter un aminoside ? Justifiez votre réponse.**
- 4. L'antibiothérapie doit-elle comporter de la rifampicine ? Précisez et justifiez votre réponse.**
- 5. Comment gérez-vous l'anticoagulation de cette patiente ?**

# Comparison of Cefazolin vs Oxacillin for treatment of complicated bacteremia caused by MSSA (1)

- Retrospective cohort study in 2 US medical centers
- Complicated bacteremia: >1 BC+ and at least one of the following
  - follow-up BC+ within 5 days of therapy initiation
  - evidence of metastatic spread
  - infected prostheses not removed within 4 days
  - presence of IE
- Primary outcome: rate of CCEOT, defined as clearance of bacteremia with defervescence and resolution of signs and symptoms of infection

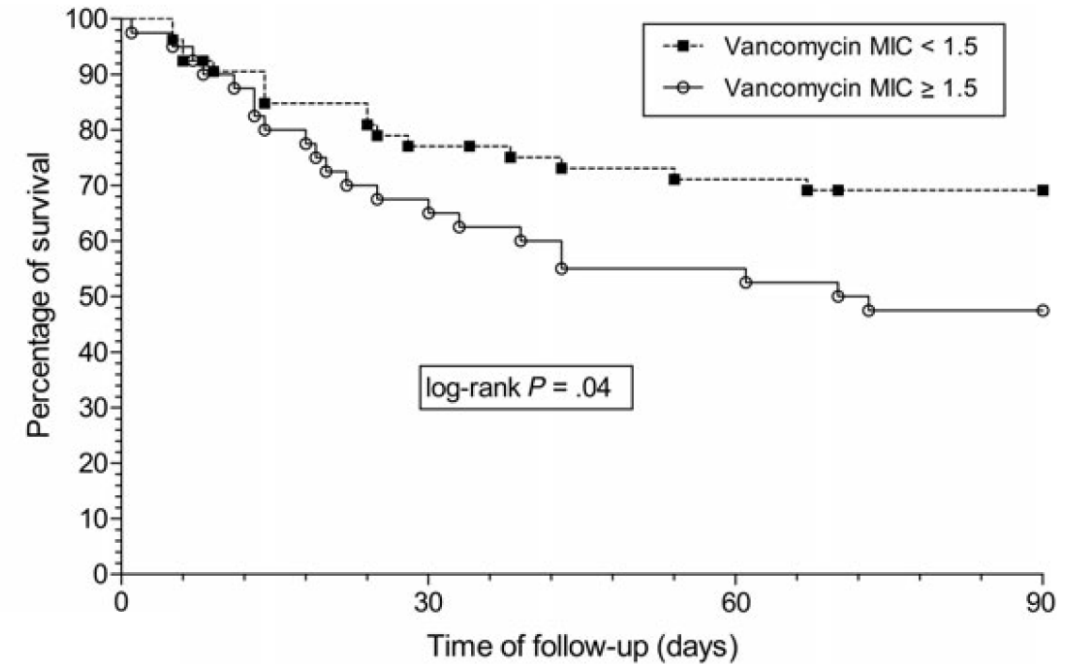
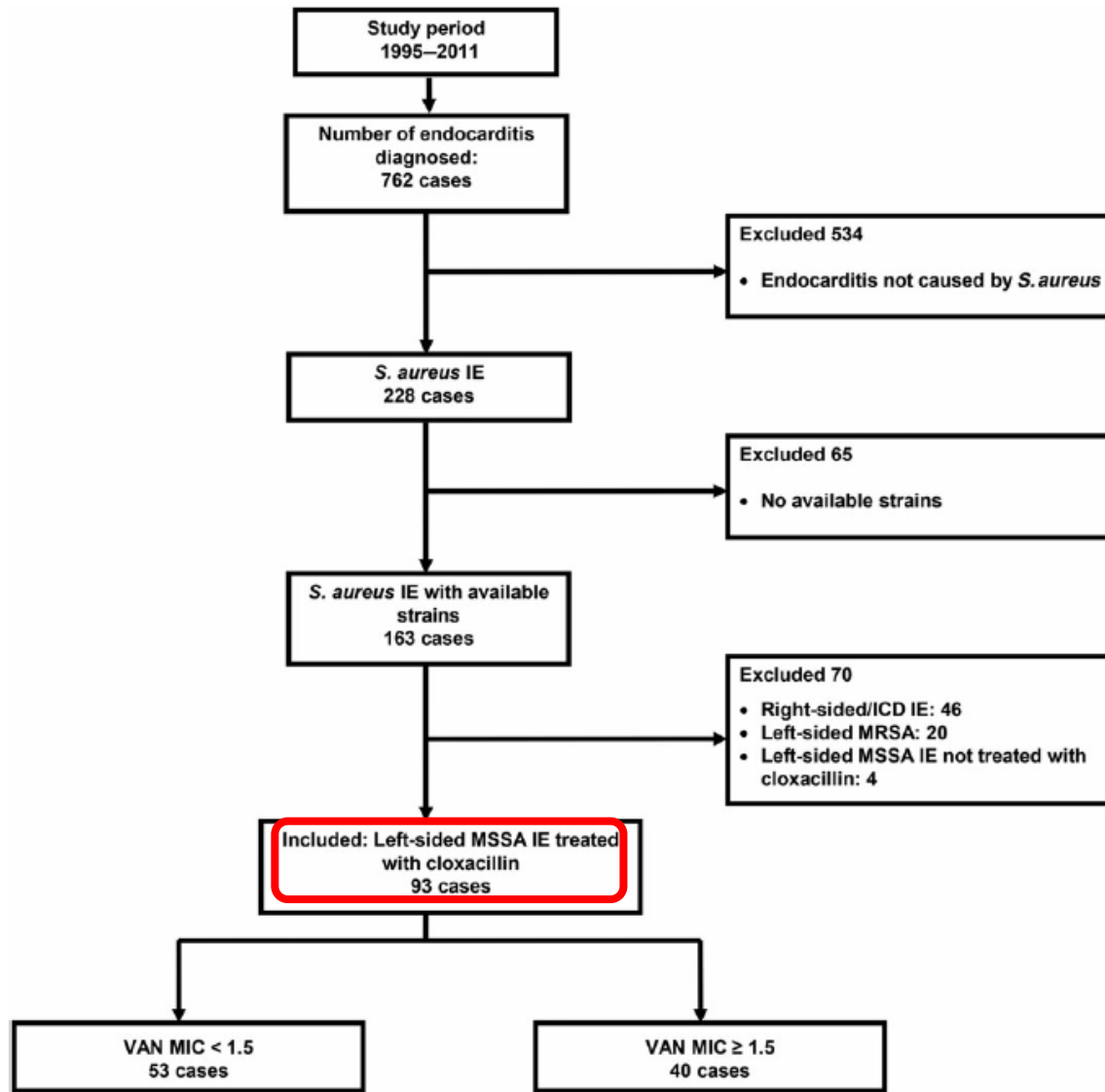
# Comparison of Cefazolin vs Oxacillin for treatment of complicated bacteremia caused by MSSA (2)

	Oxacillin (n=34)	Cefazolin (n=59)	p
Age (years), mean ± SD	51 14	51 10	0.75
ESRD, n (%)	0	15 (25)	<0.001
Indwelling catheter	1 (3)	11 (19)	0.05
Endocarditis	4 (12)	15 (25)	0.18
Osteoarticular infection	20 (59)	18 (31)	0.009
CCEOT	32 (88)	56 (95)	0.25
Treatment failure, all causes	16 (47)	14 (24)	0.04
Infection-related 90-day readmission	8 (24)	5 (9)	0.06
All AE	10 (30)	2 (3)	0.0006
Elevated transaminases	6 (18)	0	0.002
Rx discontinuation for AE	7 (21)	2 (3)	0.01



Cefazolin appears similar to oxacillin for the treatment of complicated MSSA bacteremia but with significantly improved safety. The higher rates of failure with oxacillin may have been confounded by other patient factors

# Effect of Vancomycin MIC on the outcome of MSSA IE



In adjusted multivariate LR, higher vancomycin MIC was associated with a 3-fold increased in-hospital mortality: (OR, 3.1; 95% CI 1.2–8.2)

Vancomycin MIC could be used to identify a subgroup of patients with MSSA IE at higher risk of mortality

# Cas clinique n°2 - 4

- Les hémocultures restent toutes positives à *Staphylococcus aureus* jusqu'au 9 août et sont ensuite toutes négatives.
- 6. Pourquoi est-il justifié de réaliser des hémocultures après l'introduction du traitement ? Selon quelles modalités ?**
- Une première échocardiographie transthoracique visualise bien la prothèse mitrale et ne retrouve pas d'image évocatrice d'endocardite : absence de végétation, absence de fuite paraprothétique, absence d'abcès de l'anneau.
- 7. Une échographie transoesophagienne est-elle l'indiquée chez cette patiente ? Justifiez votre réponse.**



# Cas clinique n°2 - 5

- Une première échocardiographie transoesophagienne, réalisée le 10 août, met en évidence une image hyperéchogène additionnelle dans le flux transprothétique ainsi qu'une fuite paraprothétique minime.

## 8. Quelle est la conduite à tenir ? Choisissez la(les) propositions(s) exacte(s) parmi les suivantes :

- A. On peut affirmer le diagnostic d'endocardite infectieuse certaine.
- B. La patiente doit être rapprochée d'un service de chirurgie cardiaque.
- C. Il y a une indication formelle de remplacement valvulaire mitral qui doit être réalisé de façon urgente.
- D. Il y a une indication formelle de remplacement valvulaire mitral parce qu'il s'agit d'une endocardite à *Staphylococcus aureus* sur prothèse.
- E. Il y a une indication formelle de remplacement valvulaire mitral, qui ne doit en aucun cas être réalisé avant au moins 2 semaines d'antibiothérapie efficace.

# "Conventional wisdom" and "guidelines"

- "Infection with *S. aureus* should be considered an indication for surgery in PVE even without cardiac or valvular complications. These patients should undergo surgery as soon as possible before cerebral complications develop"
- Conclusions of a systematic literature review to address the following question: "Do all patients with prosthetic valve endocarditis need surgery?"

Best evidence section

# Observational studies on relationship between EVS and outcome of IE: what to look at carefully

---

- ▶ Patient population
  - ▶ Native valve IE, prosthetic valve IE or both
- ▶ Follow-up duration – date of endpoint
  - ▶ In-hospital, 6-month, 1-year, or 5-year
- ▶ Modeling method
  - ▶ Cox model or logistic regression
- ▶ Adjusting method and bias control
  - ▶ Adjustment on propensity or prognosis score, or both (or none!)
  - ▶ Control for survivor bias (or not)
- ▶ Variable coding (especially for surgery)
  - ▶ Binary or time-dependent (one or two time-dependent covariates)



# Impact of EVS on mortality in PVIE

## Results of 2 well-conducted ICE-PCS studies (1)

### 1-year mortality in patients undergoing EVS for PVIE

#### ▶ Methods

- ▶ Adjustment for biases using a **Cox proportional hazards model** that included **surgery as a time-dependent covariate**
- ▶ The cohort was **stratified by propensity for surgery**
- ▶ Outcome: **one-year mortality**

#### ▶ Results

- ▶ EVS was performed in 490 (48%) of the 1025 patients with PVIE
- ▶ After adjustment for differences in clinical characteristics and survival bias, early valve replacement was not associated with lower mortality compared with medical therapy
- ▶ **HR, 1.04 [95%CI, 0.89-1.23]**

# Impact of EVS on mortality in PVIE

## Results of 2 well-conducted ICE-PCS studies (2)

### ▶ Methods

1-year mortality in patients undergoing EVS for SA PVIE

- ▶ Cox proportional hazards modeling
- ▶ Surgery as a time-dependent covariate
- ▶ Propensity adjustment for likelihood to receive cardiac surgery
- ▶ Outcome: one-year mortality

### ▶ Results

- ▶ EVS was performed in 74 (44%) of the 168 patients with SA PVIE
- ▶ In multivariate, propensity-adjusted models, EVS was not associated with reduced one-year mortality
- ▶ RR 0.67, 95% CI 0.39 – 1.15,  $p = 0.15$

The decision to pursue EVS should be individualized for each patient, based on patient's characteristics rather than solely upon the microbiology of the infection causing PVIE

# Cas clinique n°2 - 6

- L'antibiothérapie est poursuivie. La patiente reste parfaitement apyrétique. Un contrôle de l'échocardiographie transœsophagienne est effectué le 16 août, qui montre une végétation de 7x7 mm, mobile, sur le versant septal de la prothèse mitrale, deux fuites paraprothétiques ainsi qu'un épaissement du trigone aortomitral. Une chirurgie de remplacement valvulaire mitral est programmée dans les jours qui suivent.

## 9. Quelles investigations d'imagerie estimez-vous nécessaire de réaliser, dans la mesure du possible, dans l'intervalle de temps qui précède la chirurgie ?

- A. Aucune imagerie n'est nécessaire.
- B. Une I.R.M. cérébrale.
- C. Une I.R.M. cardiaque.
- D. Un scanner cérébral.
- E. Un scanner abdomino-pelvien sans injection de produit de contraste.

# Cas clinique n°2 - 7

- L'I.R.M. cérébrale met en évidence plusieurs zones ischémiques millimétriques dans les 2 hémisphères cérébraux.

## **10. Quel est l'impact de cette information sur la prise en charge ?**

- L'intervention de remplacement valvulaire est réalisée le 24 août, après 15 jours d'antibiothérapie efficace. Les constatations opératoires confirment le diagnostic d'endocardite infectieuse : la prothèse est partiellement désinsérée et l'anneau mitral est inflammatoire. Après débridement, une nouvelle prothèse mécanique est insérée. Les suites opératoires des 72 premières heures sont simples.

## **11. Quelle antibiothérapie poursuivez-vous et pendant quelle durée ?**

# Cas clinique n°2 - 8

- Au 7<sup>e</sup> jour postopératoire, la patiente redevient fébrile. La cicatrice de sternotomie est inflammatoire et il s'en écoule un liquide louche. Le sternum est instable.

## **12. Quel diagnostic retenez-vous et quelle est la conduite à tenir ?**

- A. Il s'agit d'une médiastinite postopératoire précoce.
- B. Il s'agit d'une infection superficielle du site opératoire.
- C. Un geste chirurgical de débridement et de drainage doit être réalisé sans autre condition.
- D. L'indication d'un geste chirurgical ne peut être posée qu'en fonction des résultats d'un scanner thoracique.
- E. Une culture de l'écoulement de la cicatrice doit être réalisée pour identifier le micro-organisme responsable.



# Cas clinique n°2 - 9

- La malade est ré-opérée au 8<sup>e</sup> jour postopératoire. Après débridement et lavage peropératoire, une irrigation-lavage sur drain est mise en place et le sternum est refermé.
- Les examens des prélèvements profonds peropératoires sont positifs à l'examen direct (présence de bacilles à Gram négatif). La culture identifie *Klebsiella pneumoniae* de phénotype sauvage.
- **12. Quelle adaptation de l'antibiothérapie proposez-vous ?**