

Cas clinique

La dent « pendante »
(cas du Pr Louis Bernard)

Résumé clinique: Monsieur RC, 79 ans

- **Motif d'hospitalisation** : Prise en charge d'une ostéonécrose de la mandibule droite.
- **Antécédents Médicaux** : Retraité, ancien chirurgien-dentiste.
 - Rhizarthrose bilatérale - Péritonite sur sigmoïdite en 1995
 - Tachycardie supraventriculaire (cordarone, bisoprolol) - Hernie inguinale, Chirurgie canal lombaire (
 - VOLTARENE chaque jour +/- patch de FENTANYL (12,5mg/25mg), AUGMENTIN 3g/j

Histoire de la maladie

- Fin décembre 2016 : Douleur vive au niveau de la dent 47. Cabinet dentaire à Yaoundé : dent dévitalisée et anesthésie locale.
- Apparition dans les 36h d'un trouble de la sensibilité cutanée de l'hémi lèvre inférieure (signe de Vincent) + cellulite mandibulaire.
- Avulsion de la dent + mise sous AUGMENTIN 3g/j pendant un mois et VOLTARENE.
- Retour en France en mars 2017 : Persistance d'une douleur et d'une anesthésie. Consulte un collègue et poursuite de l'AUGMENTIN 1g/j
- Panoramique dentaire : perte de substance en flamme au niveau mandibulaire.
- Avril 2017 : majoration de la douleur et tuméfaction

Question 1 : Quelle est votre prise en charge ?

- *Réponse : TDM / avis chirurgie maxillo-faciale/ bactériologie/ anapath*
- TDM :
 - solution de continuité filant vers le canal du nerf dentaire inférieur puis transfixiant la corticale sur toute sa hauteur + hypodensité de l'os alvéolaire entre les dents 16 et 17 et 26 27
 - au niveau de la mandibule droite ; petite progression du foyer d'ostéolyse mandibulaire autour du territoire d'ostéite, avec diminution du séquestres osseux, majoration de la lyse corticale latérale de ce séquestre, et remaniements ostéolytiques passant par le canal dentaire inférieur droit.
 - Pas de collection abcédée. Pas de ganglion réactionnel. Stigmates de parotidite chronique bilatérale prédominant à droite avec micro calcifications.
- Biopsie de la lésion mandibulaire : en faveur d'une ostéite et ostéonécrose mandibulaire.

Histoire de la maladie (suite)

- ATB gramme réalisés 06/06/17 : *Streptococcus constellatus* multisensible.

SITE OPERATOIRE OS / ARTICULATION SUPERFICIEL

Origine et Localisation Ostéite chronique de la mandibule droite

CYTOLOGIE : Leucocytes Nombreux

EXAMEN DIRECT (Coloration de Gram) : Pluribactérien

CULTURE (identification bactérienne : spectrométrie de masse de type MALDI-TOF, Biotyper-Bruker sauf indication contraire)

 Nombreuses colonies de **Streptococcus constellatus**

Antibiogramme

BETALACTAMINES

Pénicilline G Sensible

AMINOSIDES

Gentamicine HC Bas niveau de résistance

MACROLIDES ET APPARENTES

Erythromycine Sensible

Lincomycine Sensible

Pristinamycine Sensible

QUINOLONES

Lévofloxacine Sensible

GLYCOPEPTIDES

Vancomycine Sensible

Teicoplanine Sensible

AUTRES

Tétracycline Sensible

Rifampicine Sensible

Trimethoprime + Sulfamides Sensible

Question 2 : Que pensez-vous du résultat de l'antibiogramme ?

Réponse : isolat d'un germe bucco-dentaire ubiquitaire : peu de valeur

Origine du prélèvement ?

- Importance d'un prélèvement en conditions d'asepsie, avec fenêtre d'antibiothérapie

Histoire de la maladie (suite)

- Augmentin 1g x 3/j pour une durée minimum de 6 semaines.
- La compliance thérapeutique sera insuffisante
- Juillet 2017 : persistance d'un écoulement et d'une tuméfaction mandibulaire
- Majoration de l'insuffisance rénale
- TDM : majoration de l'ostéite, découverte carcinome médullaire de la thyroïde

Question 3 : Quelle est votre conduite thérapeutique ?

Réponse : Fenêtre antibiotique avant la réalisation de la biopsie

- Biopsie osseuse x 3 (minimum)

- PIPERACILLINE + TAZOBACTAM 4g IV x3/j en probabiliste

- Echec d'une antibiothérapie probabiliste par AMOXICILLINE + ACIDE CLAVULANIQUE en automédication depuis plusieurs mois.
- - Fenêtre antibiotique avant la réalisation de la biopsie
- - Biopsie osseuse
- - PIPERACILLINE + TAZOBACTAM 4g IV x3/j en probabiliste
-
- **Nouveaux prélèvements après fenêtre antibiotique**
- **Biopsie muqueuse malpighienne (éliminer un processus néoplasique)**
- **Microbiobiologie**

Histoire de la maladie (suite)

- Biopsie muqueuse malpighienne:
- Anatomopathologie :
 - Inflammation subaiguë chronique modérée non spécifique
 - Absence de contingent tumoral décelable.
- Microbiologie (1 prélèvement) : *Pseudomonas aeruginosa* sensible à la Ciprofloxacine

Question 4 : Que pensez-vous du résultat de la biopsie ?

Réponse : isoler un Pseudomonas sur une muqueuse n'a aucune valeur

Par contre l'examen anatomopathologique est indispensable (éliminer pathologie tumorale sur fistule chronique)

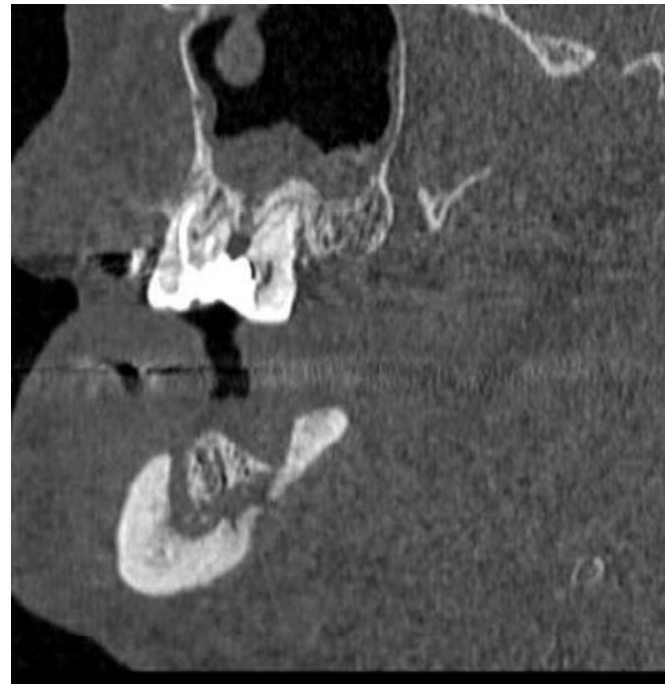
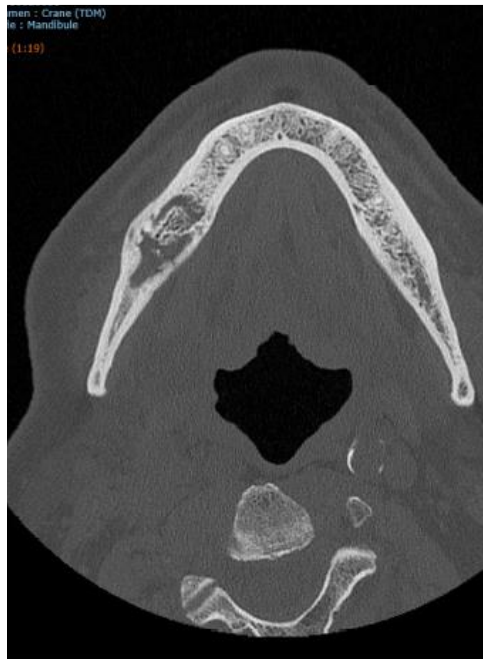
Histoire de la maladie (suite)

- Evolution :
 - clinique : apyrétique durant toute la durée de l'hospitalisation,
 diminution de l'écoulement purulent local, persistance d'une anesthésie locale.
 - biologique : absence de syndrome inflammatoire biologique

- Janvier 2018 : persistance de la douleur et de la tuméfaction mandibulaire

Question 5 : Quelle est votre attitude ?

- *Réponse : TDM , Fenêtre antibiotique avant la réalisation de la biopsie*
- *- Biopsie osseuse x 3 (minimum)*
- *- Avulsion de la dent*



Histoire de la maladie (suite)

- Chirurgie maxillo-faciale :
- - Exerese sequestre osseux mandibulaire droit + kyste associé + Avulsion dent 45
- - Prélèvements envoyés en anatopathologie + bactériologie : x 3 prélèvements
- - Lavage abondant au sérum betadiné

Culture : Actinomyces israelii

BETALACTAMINES

Amoxicilline + Ac.Clavulanique Sensible

Imipeneme Sensible

MACROLIDES ET APPARENTES

Clindamycine 2 Sensible

GLYCOPEPTIDES

Vancomycine Sensible

QUINOLONES

Moxifloxacine Sensible

AUTRES

Chloramphénicol Sensible

Metronidazole Résistant

Commentaire SIR voir commentaire

Antibiogramme réalisé par diffusion en milieu gélosé.

Question 6 : Quelle est la suite du traitement ?

Réponse : -Antibiothérapie : (Amoxicilline -Acide Clavulanique : 1 g + Amoxicilline 1 g) x 3/j pendant 6 semaines, Éducation thérapeutique, Arrêt AINS

- Évolution 20/05/2018
- Clinique : disparition écoulement, tuméfaction, douleur, cicatrisation muqueuse
- TDM :

