

F-03

Les manifestations rénales de la leptospirose: 88 cas

Afiri M (1)., Amara Khorba A. (2), Ait Kaid D. (3)

**1-Service des maladies infectieuses,CHU Nedir
Mohamed,Tizi-Ouzou, Algérie**

2-Institut Pasteur, Alger, Algérie

3-EHS El Kettar, Alger, Algérie

Introduction

La leptospirose est une anthroponose de répartition mondiale. Elle est due à des spirochètes du genre *Leptospira* et d'espèce interrogans. Cliniquement elle est connue par son atteinte hépato-rénale et ses signes hémorragiques. L'atteinte rénale constitue la complication la plus sérieuse de la maladie et la principale cause de mortalité en pays d'endémie.

Les objectifs de l'étude étaient de décrire les aspects cliniques, biologiques et évolutifs des cas de leptospirose avec atteinte rénale.

Matériel et méthodes

Etude prospective concernant 173 patients hospitalisés au sein du service des maladies infectieuses du CHU de Tizi-Ouzou , du 01/01/2005 au 31/12/2008 pour leptospirose confirmée sérologiquement par le MAT(microagglutination test). Les critères définissant l'atteinte rénale étaient cliniques (hématurie, oligo-anurie) et biologiques (hématurie microscopique, protéinurie, leucocyturie, urée sanguine > 83mmol/l et créatininémie >106 μ mol).

Résultats

Aspects cliniques

Parmi ces 173 patients, 88 , répartis en 66 hommes et 22 femmes (sex-ratio H/F= 3) d'âge moyen de 42.56 ans (16-84) présentaient des signes objectifs d'atteinte rénale s'exprimant par une protéinurie, hématurie microscopique, leucocyturie (n=20) ainsi qu'une IRA (insuffisance rénale aiguë, n=68). Elle était jugée sévère (créatininémie > 400 $\mu\text{mol/l}$) dans 14 cas et grave (créatininémie > 500 $\mu\text{mol/l}$) dans 12 cas avec oligo-anurie durant plus de 3 jours. Rarement isolée, elle s'était intégrée dans un tableau d'atteinte polyviscérale bruyante (tableau 1).

Tableau 1: signes cliniques observés

Signes cliniques	Nombre de cas	Fréquence (%)
Fièvre > 38.5°C	88	100
Syndrome algique	88	100
IRA	68	77.27
Ictère cholestatique	66	75
Syndrome hémorragique	57	64.77
Atteinte pulmonaire	32	36.36
Myocardite	18	20.45
Atteinte neurologique	11	12.50
Douleurs abdominales	11	12.50
Exanthème maculopapuleux	06	06.81
Arthrite	01	01.13
Péricardite	01	01.13

Aspects biologiques

Tableau 2: signes biologiques de la présente étude

Signes biologiques	Nombre de cas	Fréquence (%)
Hémogramme: Globules blancs >10000/mm ³ Plaquettes < 150000/mm ³	62 73	70.45 82.95
Urée sanguine > 8.3 mmol/l	68	77.27
Créatininémie > 106 µmol/l	68	77.27
Bilirubine totale > 17.1 µmol/l	66	75
Bilirubine directe > 4.27 µmol/l	66	75
Kaliémie > 5 Meq/l	05	05.68
Kaliémie < 3 Meq/l	17	19.31

La confirmation du diagnostic était sérologique par le MAT. Neuf sérogroupes étaient isolés par ordre de fréquence décroissante: Icterohaemorrhagiae : 68.18% (n=60), Canicola : 11.36% (n=10), Sejroë : 7.95% (n=7), Grippotyphosa : 3.40%(n=3), Cynopteri : 2.27% (n=2), Pyrogenes : 2.27% (n=2), Bataviae : 2.27% (n=2), Hebdomadis : 1.13% (n=1), Australis : 1.13% (n=1).

Aspects évolutifs

Sous traitement (antibiotiques, n=88, transfusion de plaquettes, n=36, hémodialyse, n=12, ventilation assistée , n=2), la durée de l'IRA variait entre 3 et 29 jours avec récupération d'une fonction rénale normale dans 66 cas. Le taux de létalité est de 2.27%.

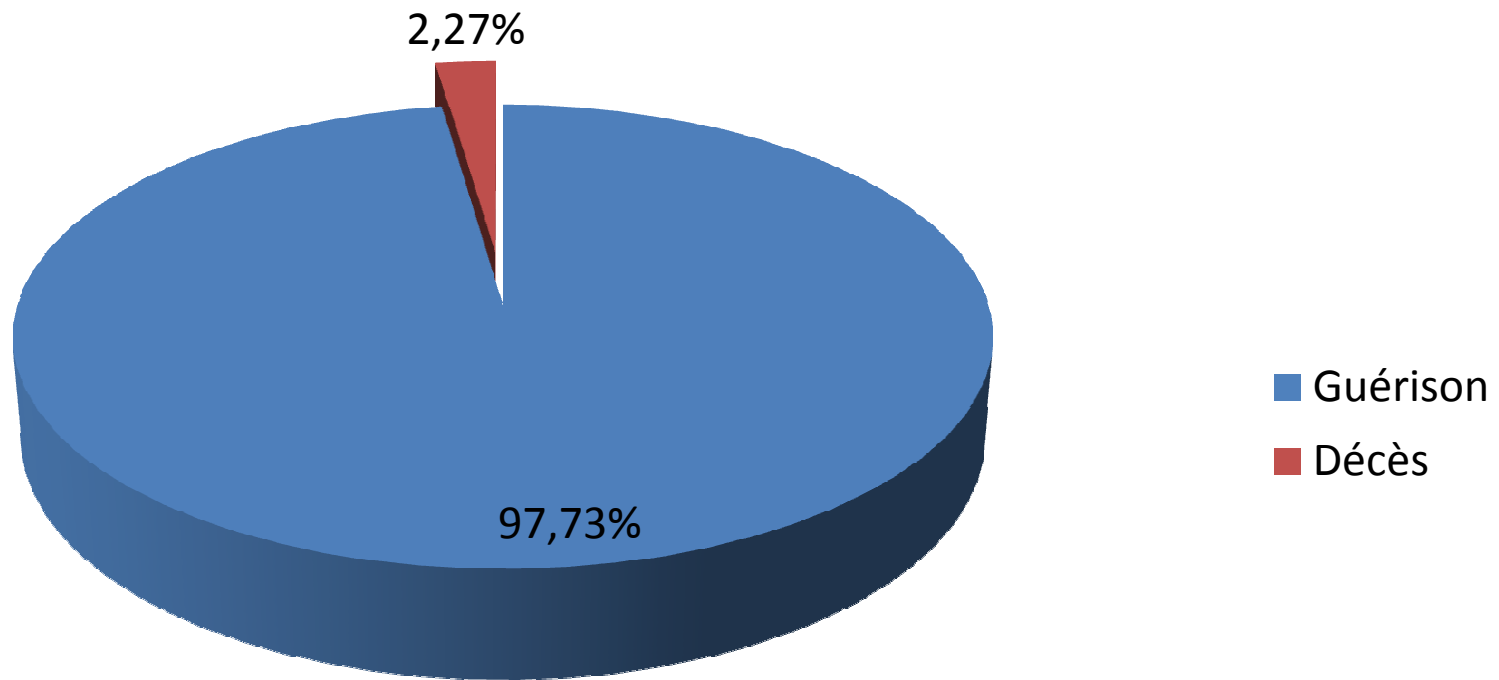


Figure 1: évolution des 88 cas de leptospirose avec atteinte rénale

Discussion

Dans notre série de 173 patients, l'atteinte rénale était observée dans 39.30% des cas, 26 et 54% dans la série de Heath et de Alou (16, 178). Si l'augmentation sérique de l'urée et de la créatinine sont les marqueurs biologiques de l'insuffisance rénale aiguë, il faut penser à réaliser une bandelette urinaire pour rechercher une protéinurie et une leucocyturie qui sont des signes fréquents et parfois isolés. Dans les formes ictériques, l'insuffisance rénale oligoanurique ou à diurèse conservée est une complication sévère nécessitant le recours à l'épuration extrarénale dans 10 à 15% des cas. Elle serait due à une toxicité directe des leptospires exercée par le biais d'enzymes ou de toxines bactériennes. Le substratum anatomique est une néphropathie aiguë tubulo-interstitielle touchant essentiellement le tube contourné

proximal ce qui explique l'excellente récupération fonctionnelle.

Conclusion

L'atteinte rénale de la leptospirose s'intègre généralement dans un tableau d'atteinte polyviscérale où le syndrome infectieux, les signes hépatiques et hémorragiques sont prédominants. Elle réalise une néphrite tubulo-interstitielle aiguë non spécifique dont les lésions histologiques sont proportionnelles à la gravité clinique.