Gestion des effets secondaires cutanés



Nicolas Dupin, MD

Université Paris Descartes,

CHU Cochin, APHP

Paris

Données sur les éruptions cutanées sous télaprevir

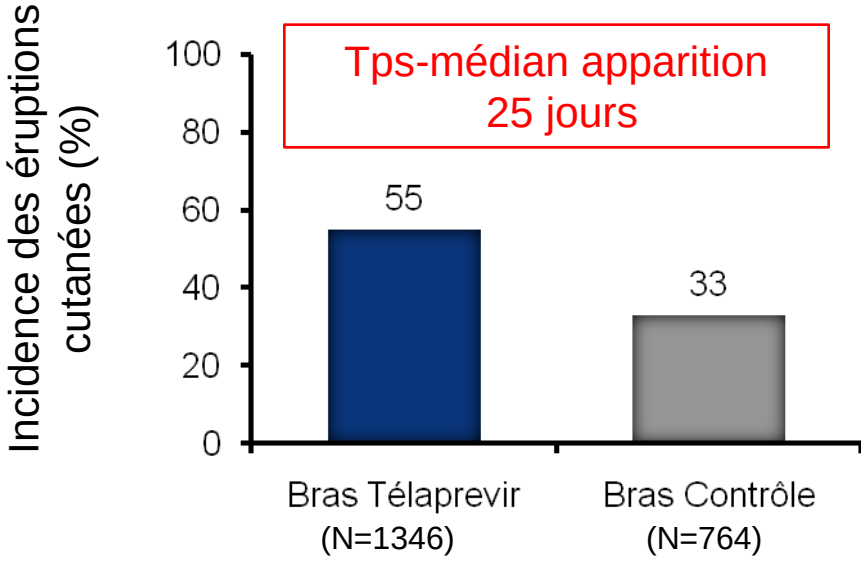

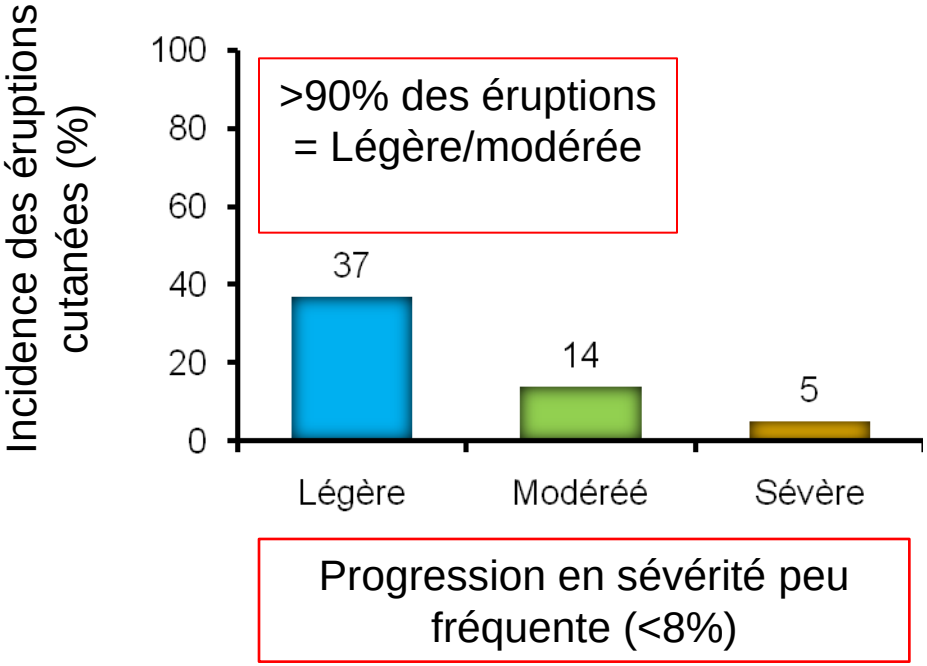

- Caractéristiques des éruptions:
  - Prurigineuse
  - Eczémateuse
  - Surface corporelle atteinte <30%
  - Prurit anal et anite 25% mais en pratique faible

Cacoub et al. J Hepatol 2012

Eruption cutanée: 4 grades de gravité

- **Légère: éruption localisée et /ou éruption de distribution limitée (jusqu'à plusieurs endroits isolés du corps)**

- **Modérée: éruption diffuse atteignant jusqu'à 50% SC**

- **Sévère: (5%) SC atteinte > à 5O% et/ou associée à**
  - **des symptômes systémiques significatifs,**
  - **une ulcération des membranes muqueuses,**
  - **des lésions en cocarde,**
  - **un décollement de l'épiderme**

- **SCARs**

RCP INCIVO, 2011

Prise en charge des grades 1 et 2

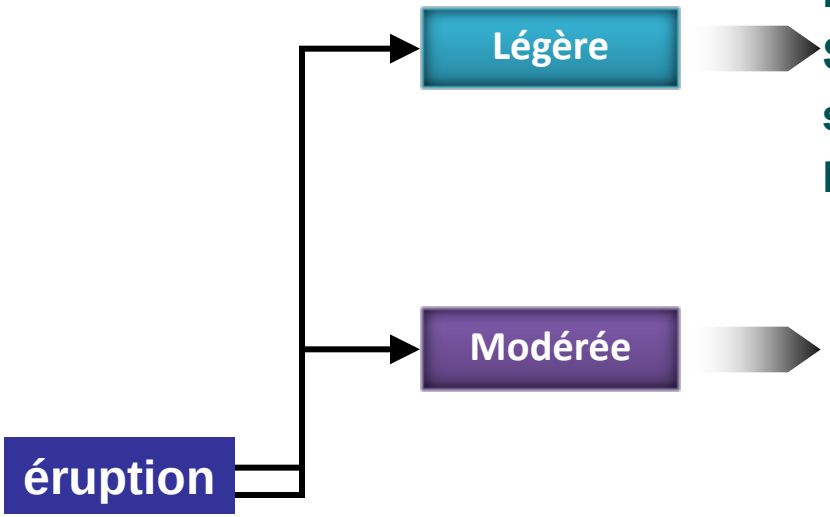

Interruption du Telaprevir généralement non necessaire.
Suivi de l'aggravation ou de l'apparition de symptômes systémiques jusqu'à disparition de l'éruption cutanée

Interruption du Telaprevir généralement non necessaire.
Suivi de l'aggravation ou de l'apparition de symptômes systémiques jusqu'à disparition de l'éruption cutanée.
Une consultation chez un dermatologue doit être envisagée.

- Interruption définitive du Telaprevir: si extension **(consultation dermato)**
- J 7 absence d'amélioration ou aggravation: arrêt de la ribavirine

RCP INCIVO, 2011

Prise en charge de l'éruption sévère et SCAR

Sévère: éruption diffuse >50% SC et/ou association à:

- des symptômes systémiques significatifs,
- une ulcération des membranes muqueuses,
- des lésions en cocarde,
- un décollement de l'épiderme

SCAR:
Suspicion ou diagnostic d'une éruption bulleuse généralisée, d'un DRESS, d'un syndrome de Stevens-Johnson/nécrolyse épidermique toxique, d'une pustulose exanthématique aigüe généralisée, d'un érythème polymorphe

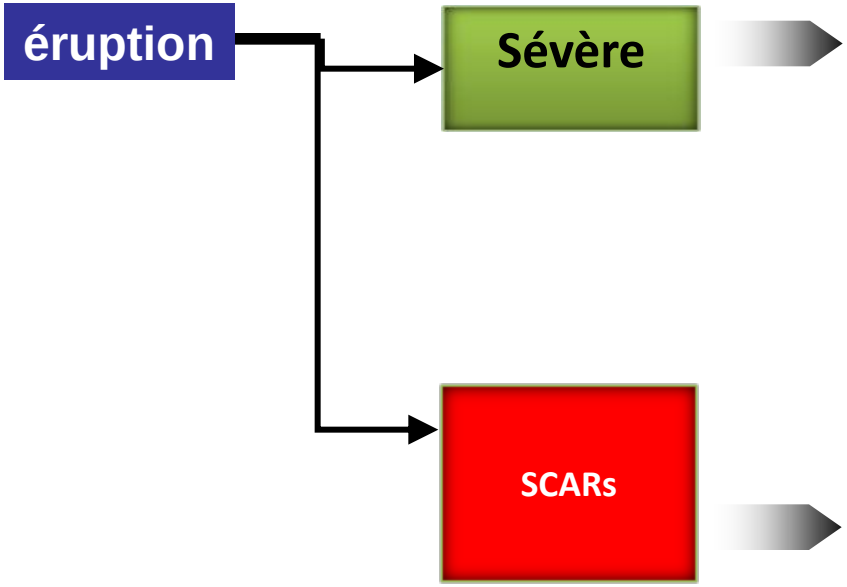

Telaprevir: arrêt immédiat et définitif

Une consultation chez un **dermatologue** est **recommandée**.

Suivi de l'aggravation ou de l'apparition de symptômes systémiques jusqu'à disparition de l'éruption cutanée.

J 7 absence d'amélioration ou aggravation: arrêt de la ribavirine

Arrêt immédiat et définitif de tous les traitements
Consulter un dermatologue.

Absence de réintroduction du TELAPREVIR

RCP INCIVO, 2011

Caractéristiques des rash sous telaprevir (>90%)

1. peuvent survenir n'importe quand (majorité avant 4 semaines)
2. Sont prurigineux
3. Associés à une sécheresse cutanée
4. Progression lente ou stable

Comment reconnaître un SCAR ?

Quand suspecter un DRESS (critères d'alerte)

1. Début retardé, 5-10 semaines après le début du tt
2. Exanthème d'extension rapide
3. Fièvre >38°5 prolongée
4. Œdème facial

Critères de confirmation

1. Adénopathies
2. Hyperéosinophilie
3. Présence de lymphocytes atypiques
4. Élévation des ALT
5. Élévation de la créatininémie

Si présence d'un seul critère de confirmation
Arrêt des traitements

Quand suspecter un Steven-Johnson ou un Lyell (critères d'alerte)

1. Douleurs cutanées
2. Exanthème d'extension rapide
3. Atteinte d'au moins 2 muqueuses
4. Présence de bulles ou d'un décollement épidermique
5. Présence de lésions en cocarde typique ou atypique

Si présence des critères 3 ou 4
Arrêt des traitements

SCAR reported with telaprevir phase 2 and 3

- Collective term for severe drug-related skin conditions that can be associated with significant morbidity

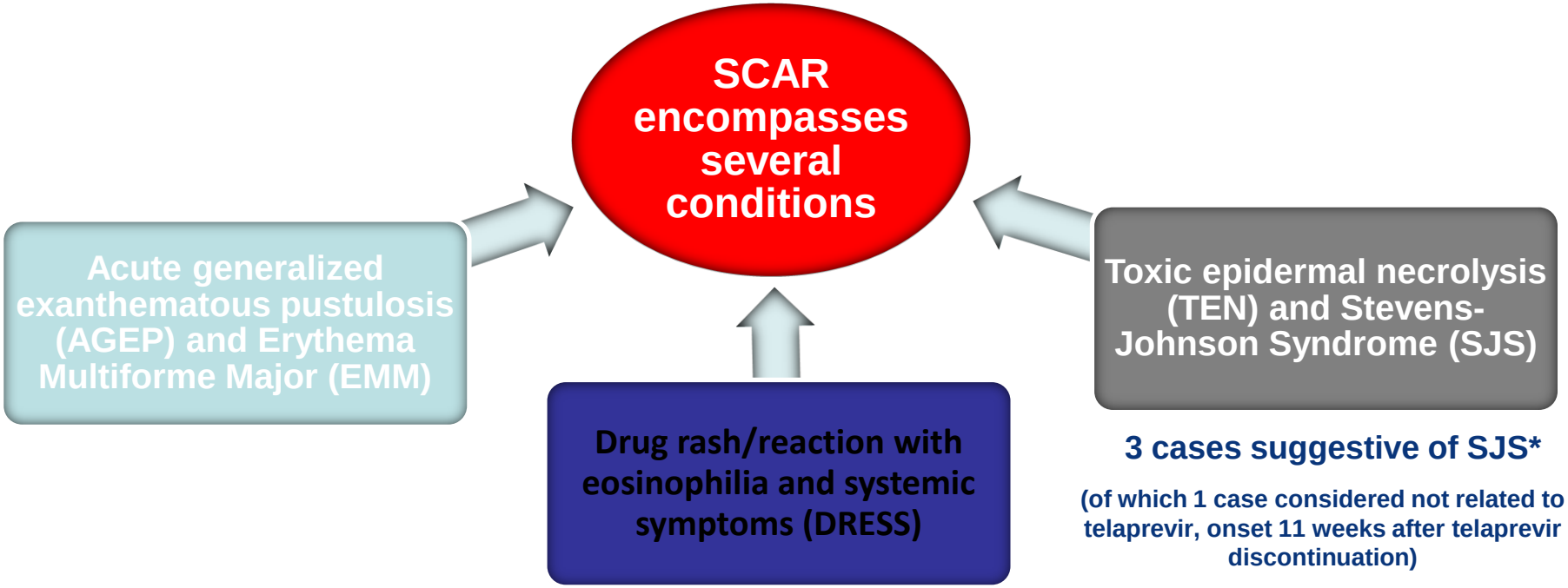

3 cases suggestive of SJS*

(of which 1 case considered not related to telaprevir, onset 11 weeks after telaprevir discontinuation)

11 cases suggestive of DRESS*

3 cas sous presse, Chen ST J Hepatology 2012

*In placebo-controlled Phase II/III trials, 0.4% of patients had suspected DRESS; in telaprevir clinical experience, less than 0.1% of patients had SJS

INCIVO (telaprevir) EU SmPC
http://www.fda.gov/downloads/AdvisoryCommittees/Committees/MeetingMaterials/Drugs/AntiviralDrugsAdvisoryCommittee/UCM252562.pdf

Grade 1

Grade 1 (Mild)

- Localised skin eruption
- With or without pruritus

Poursuite du taitement

Émollient

Dermocorticoide de classe 3

grade 2
Poursuite du tt
Avis dermatologique
+ DC

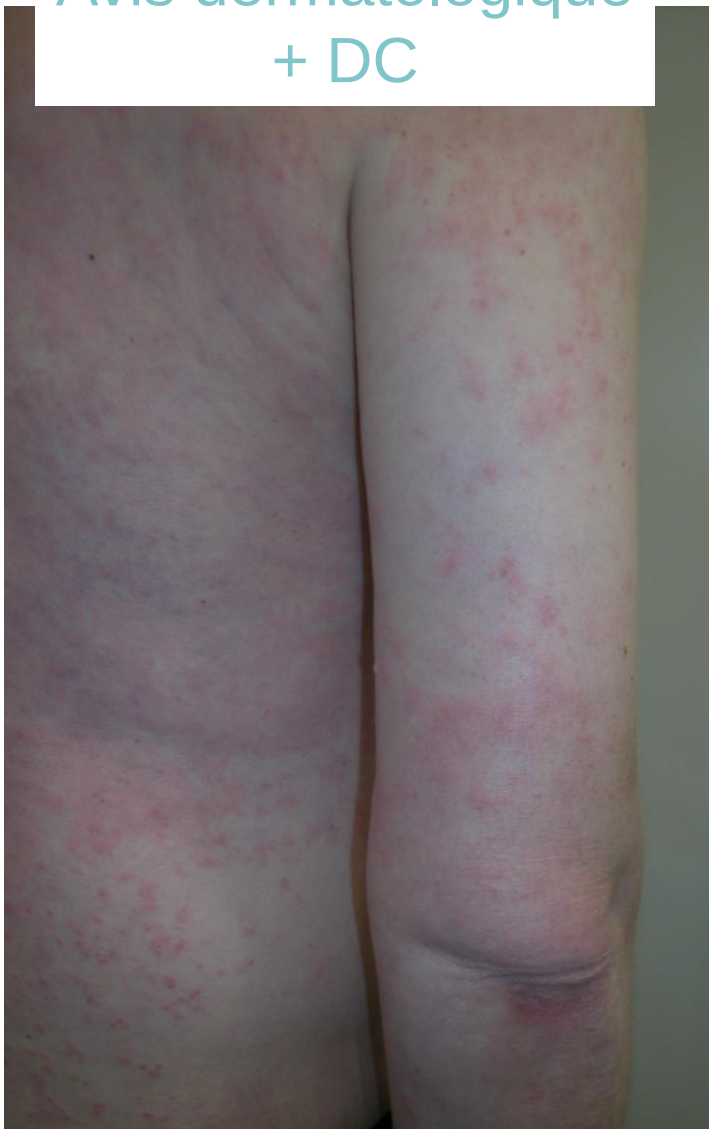

Rash modéré, grade 2/3
Avis dermatologique
Poursuite du tt + DC

Conclusions

- En pratique les recommandations de l'AFEF sont applicables pour les patients co-infectés
- Paradoxalement, pas de signal fort d'un sur-risque d'ES cutanés chez les patients co-infectés
- L'importance de réagir vite et d'une collaboration hépato, infectieux et dermatologues
- Apprécier la gravité du rash sur quelques éléments pour prendre la meilleure décision